

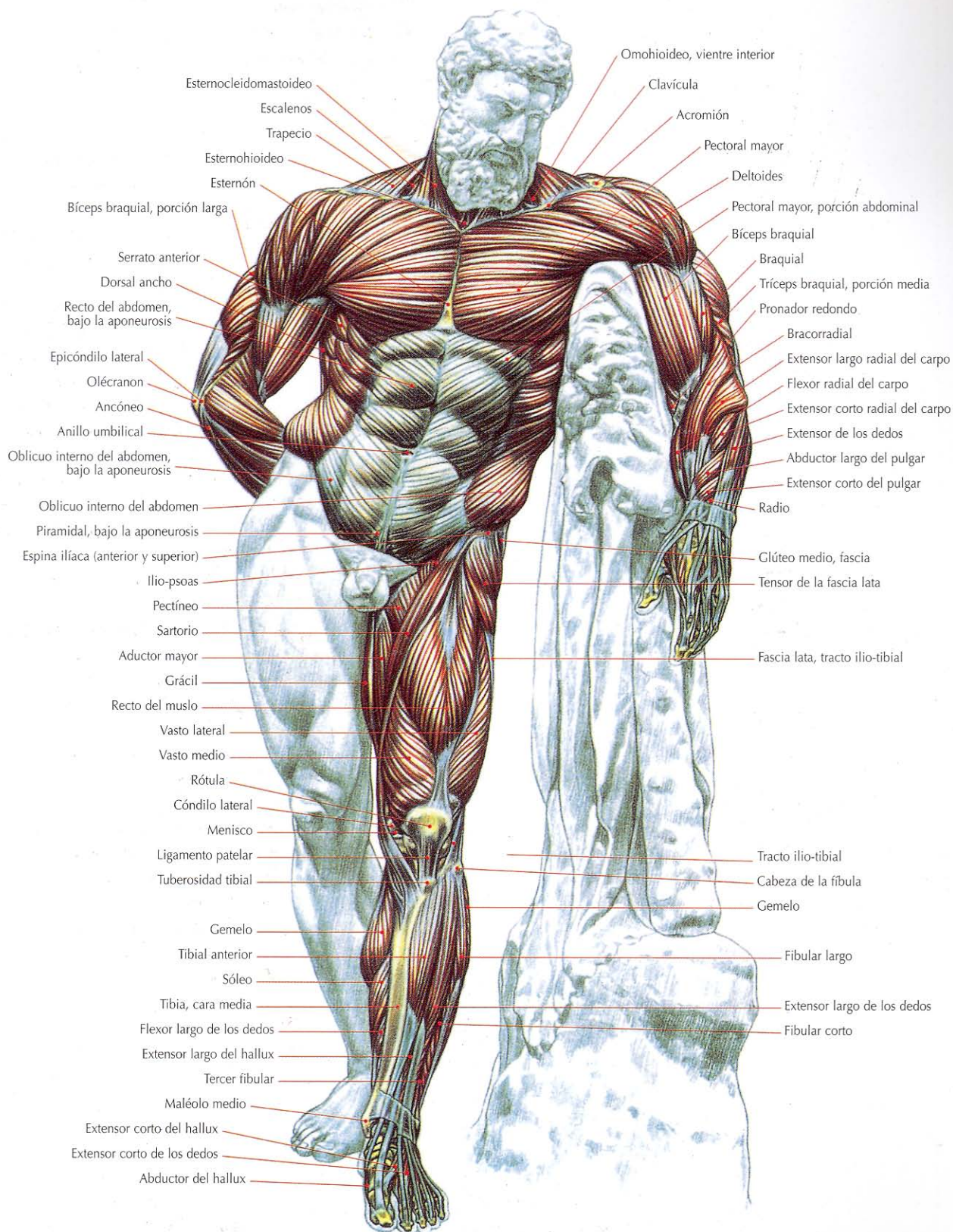
SPECIAL
EDITION

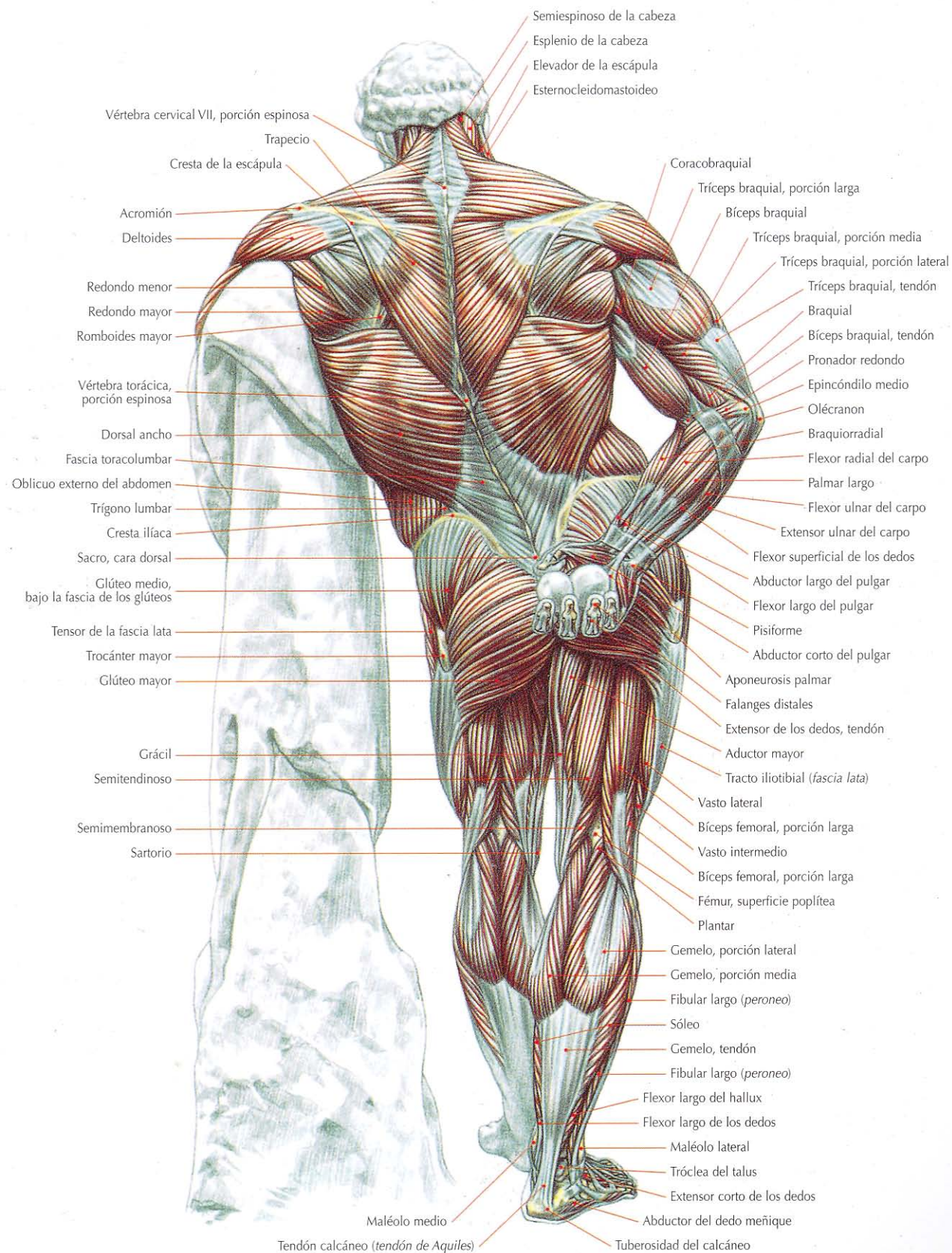
ALL USER'S

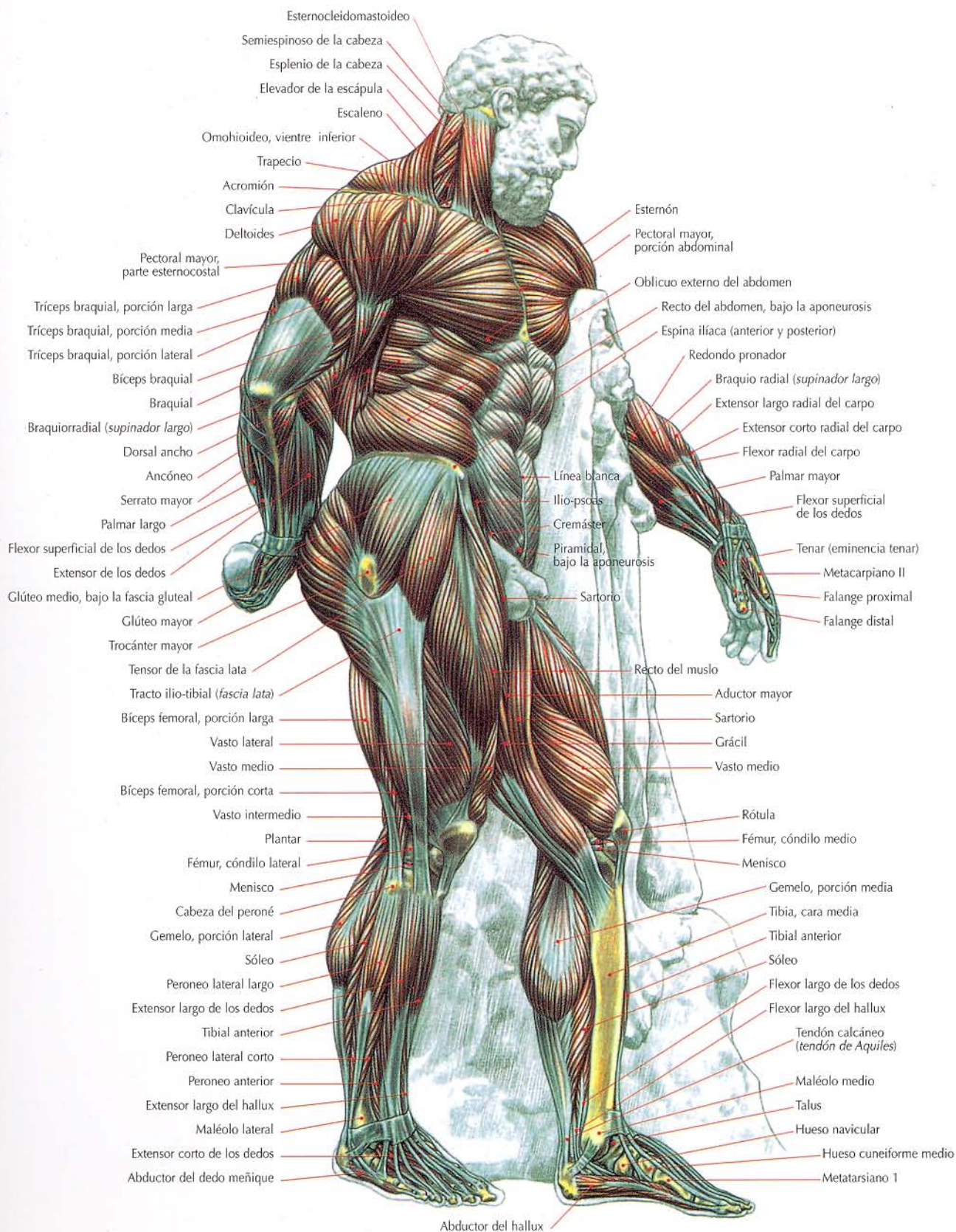
GUÍA DE MUSCULACIÓN

ENERGYM





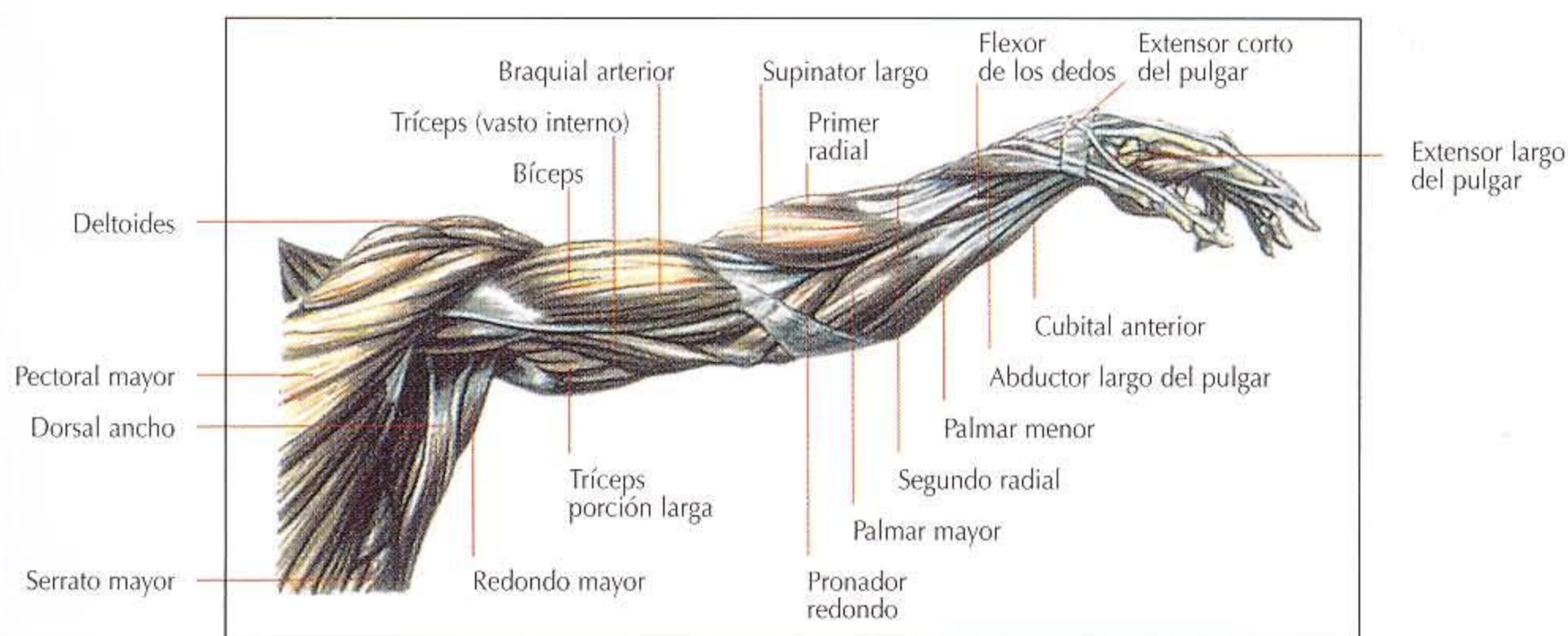




ÍNDICE

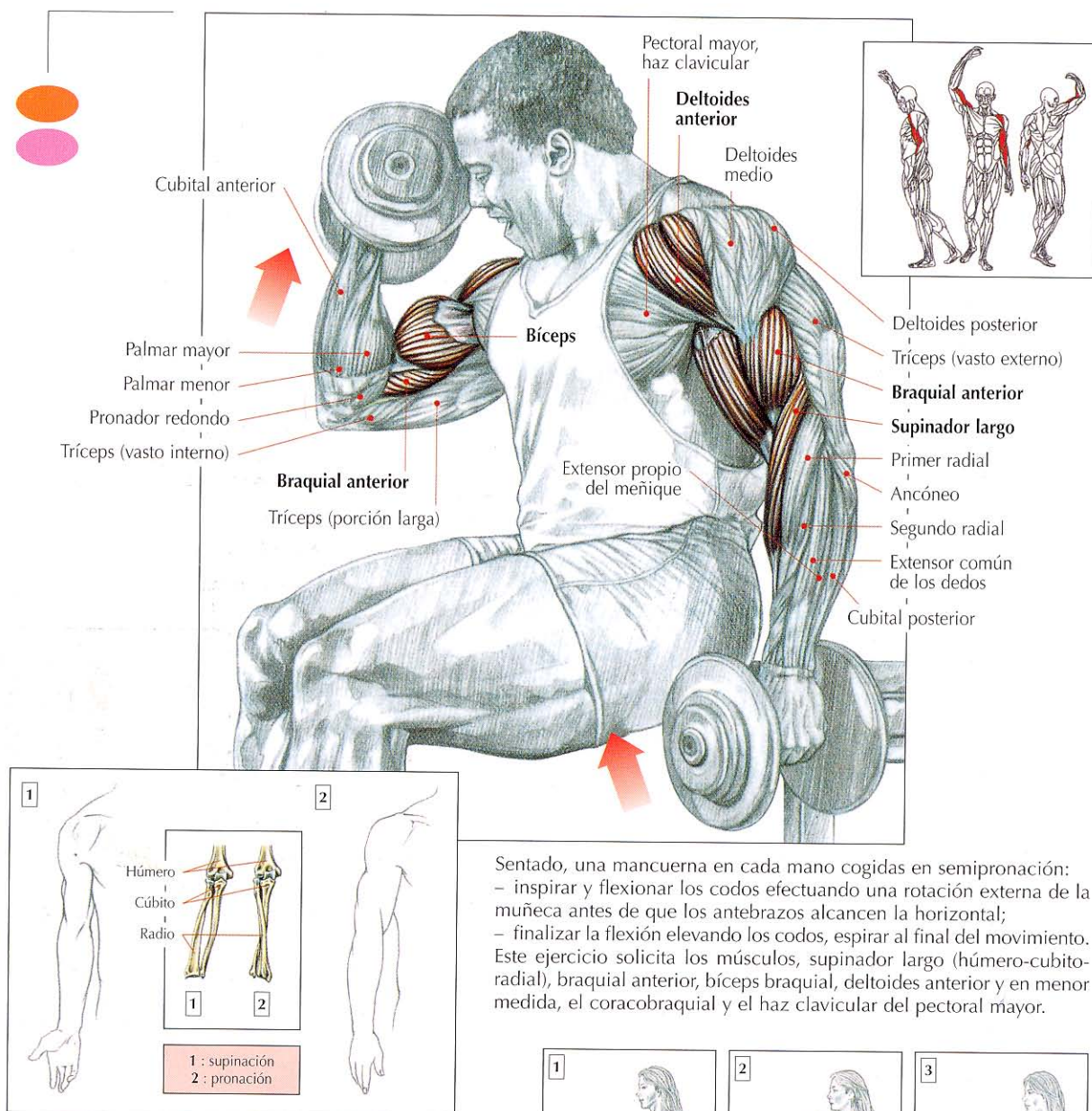
1. BRAZOS Y ANTEBRAZOS	1
2. HOMBROS	23
3. PECTORALES	41
4. ESPALDA	57
5. PIERNAS	78
6. GLÚTEOS	98
7. ABDOMINALES	108

1. Curl de bíceps alternos con supinación
2. Curl de bíceps concentrado con apoyo en el muslo
3. Curl de bíceps alterno tipo martillo
4. Curl de bíceps con polea
5. Bíceps, brazos en cruz, en polea alta
6. Curl de bíceps con barra
7. Bíceps en el banco Scott
8. Curls de bíceps en el banco Scott
9. Curl de bíceps con barra y agarre en pronación
10. Curl de antebrazos con barra en pronación
11. Curl de antebrazos con barra agarre en supinación
12. Extensiones de tríceps en polea alta
13. Extensiones de tríceps en polea alta, agarre invertido o en supinación
14. Extensión alternada de los codos en polea alta, manos en supinación
15. Press francés en banco plano
16. Press francés en banco plano con mancuernas
17. Extensión vertical alternada de los codos con mancuerna
18. Extensión de los codos, sentado con una mancuerna cogida a dos manos
19. Extensión de los codos, sentado, con barra
20. Extensión alternada de los codos con mancuerna, tronco inclinado hacia delante
21. Dippings entre dos bancos



1

CURL DE BÍCEPS ALTERNOS CON SUPINACIÓN



Sentado, una mancuerna en cada mano cogidas en semipronación:

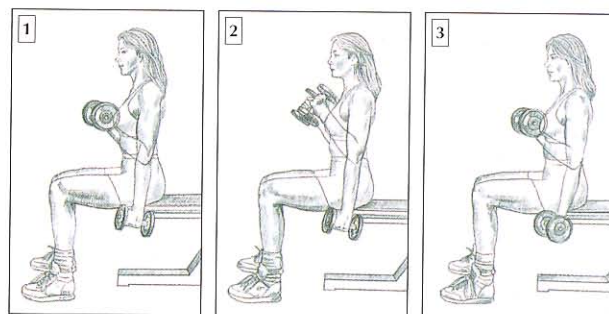
- inspirar y flexionar los codos efectuando una rotación externa de la muñeca antes de que los antebrazos alcancen la horizontal;
- finalizar la flexión elevando los codos, espirar al final del movimiento.

Este ejercicio solicita los músculos, supinador largo (húmero-cubito-radial), braquial anterior, bíceps braquial, deltoides anterior y en menor medida, el coracobraquial y el haz clavicular del pectoral mayor.

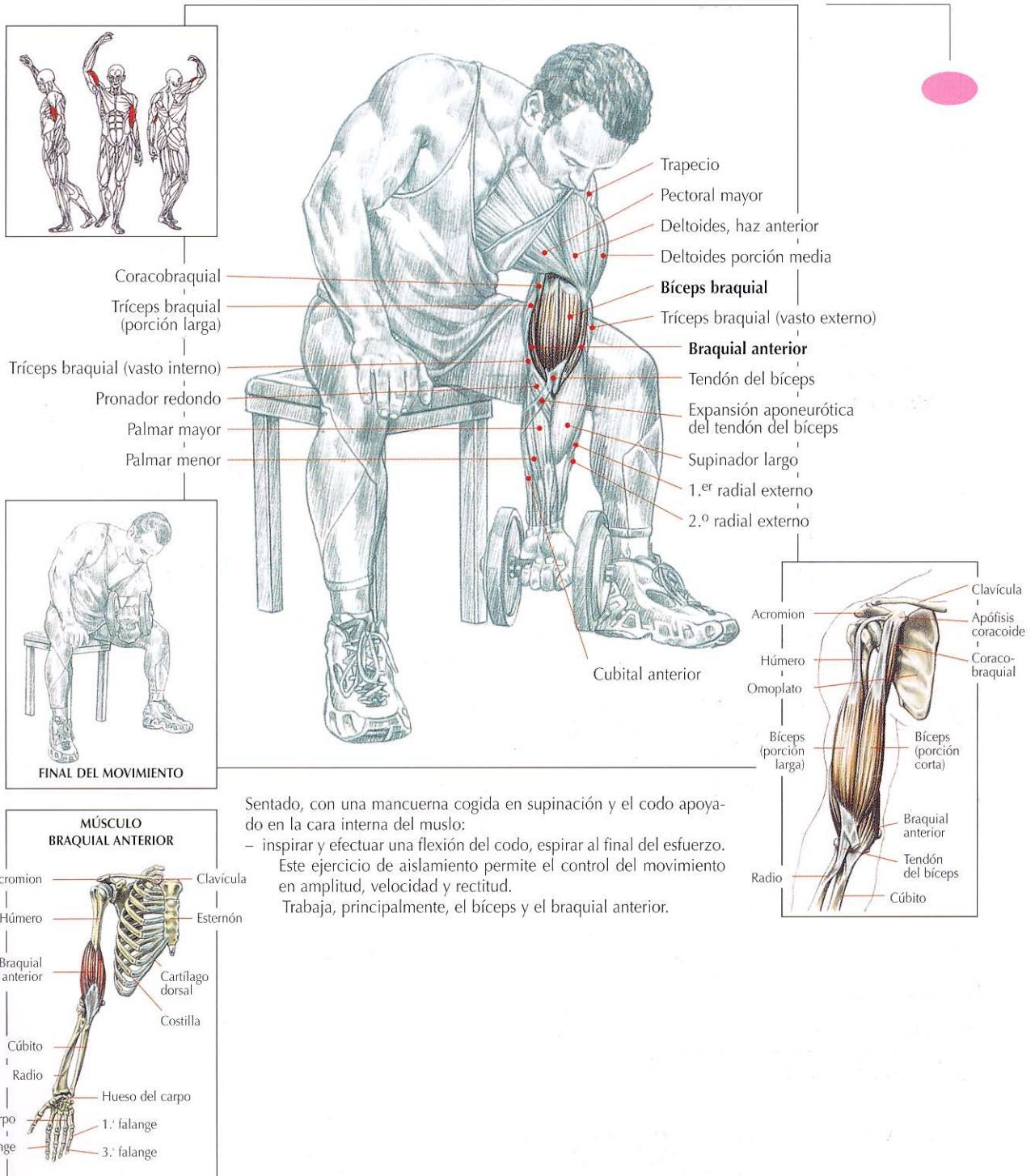
Observación. — A nivel biomecánico, este ejercicio permite que el bíceps realice completamente su función. Este músculo es flexor y antepulsor del brazo y sobre todo el supinador más potente.

TRES MANERAS DE REALIZAR EL CURL DE BÍCEPS CON MANCUERNAS:

1. predominancia del trabajo del bíceps;
2. trabajo intenso del supinador largo;
3. trabajo principal del bíceps y del braquial anterior.



CURL DE BÍCEPS CONCENTRADO CON APOYO EN EL MUSLO



Sentado, con una mancuerna cogida en supinación y el codo apoyado en la cara interna del muslo:

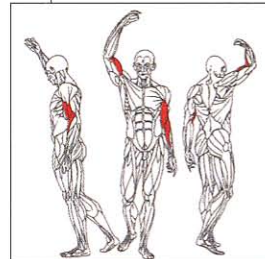
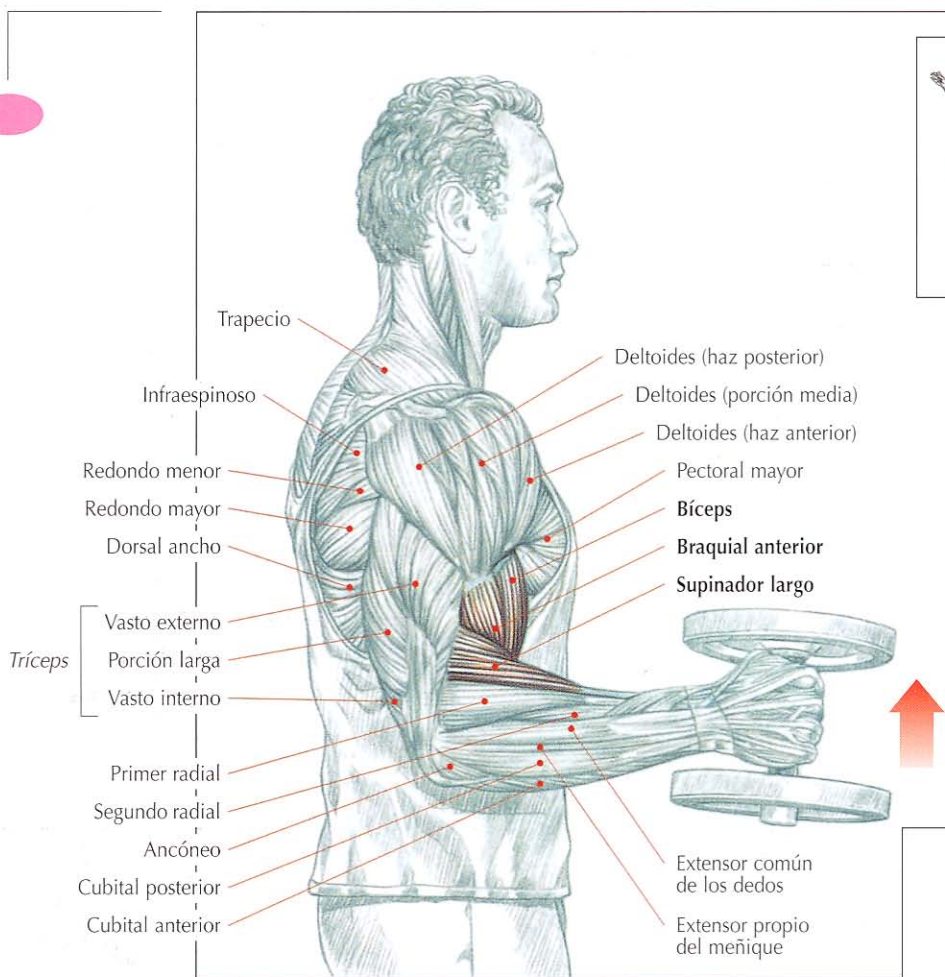
– inspirar y efectuar una flexión del codo, espirar al final del esfuerzo.

Este ejercicio de aislamiento permite el control del movimiento en amplitud, velocidad y rectitud.

Trabaja, principalmente, el bíceps y el braquial anterior.

3

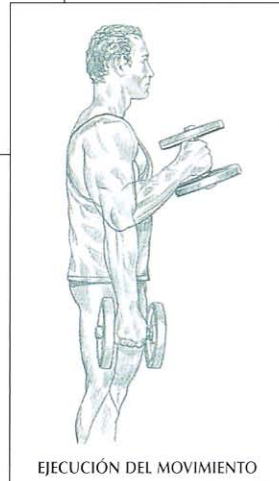
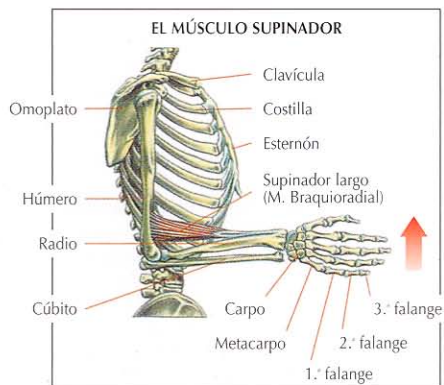
CURL DE BÍCEPS ALTERNO TIPO MARTILLO



De pie o sentado, con una mancuerna en cada mano, cogida en semipronación:

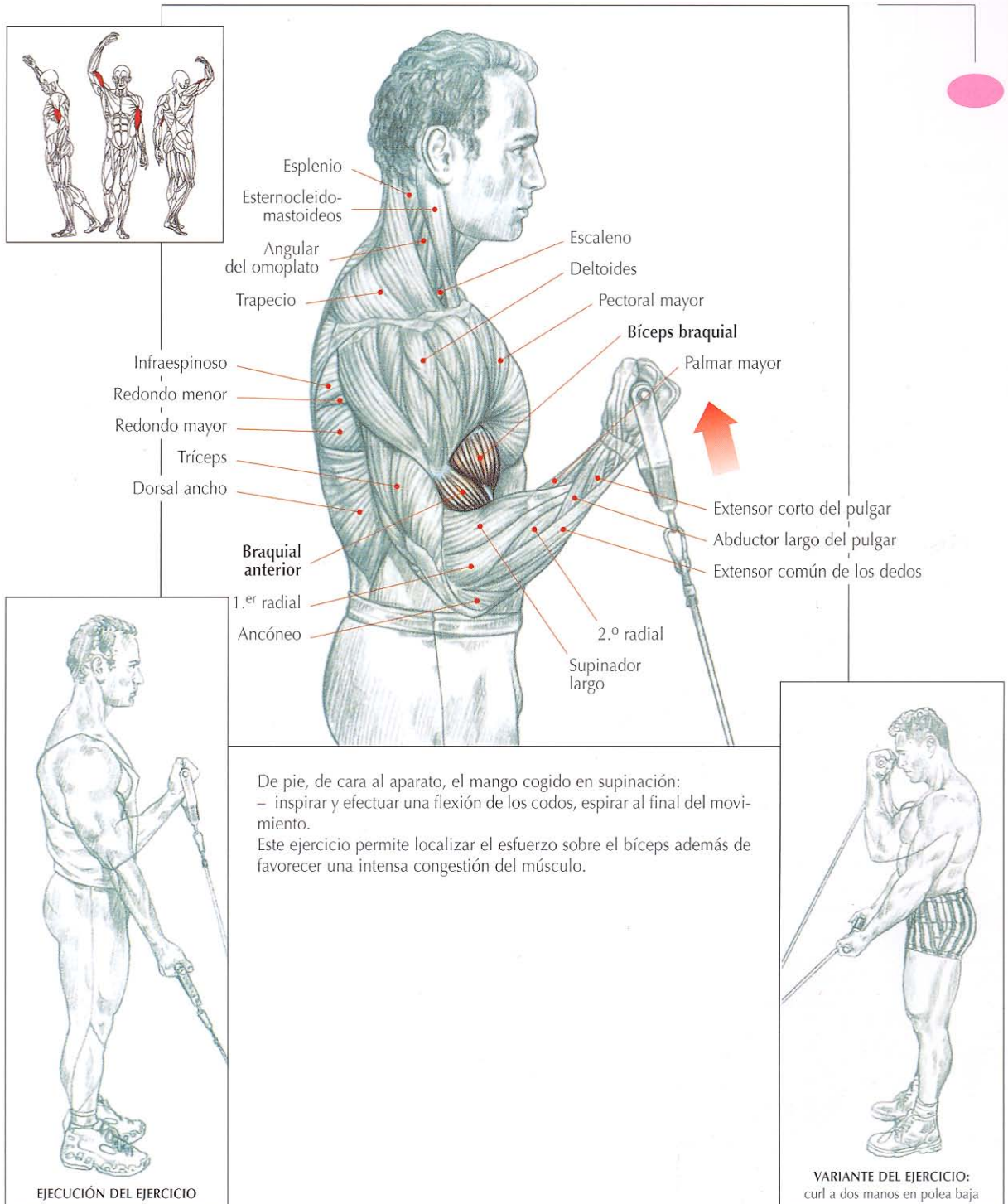
- inspirar y efectuar una flexión de los codos simultánea o alternativamente, espirar al final del movimiento.

Es el mejor ejercicio para desarrollar el supinador largo (húmero-cubito-radial). También ejercita el bíceps, el braquial anterior y en menor medida, el primer y segundo radiales.



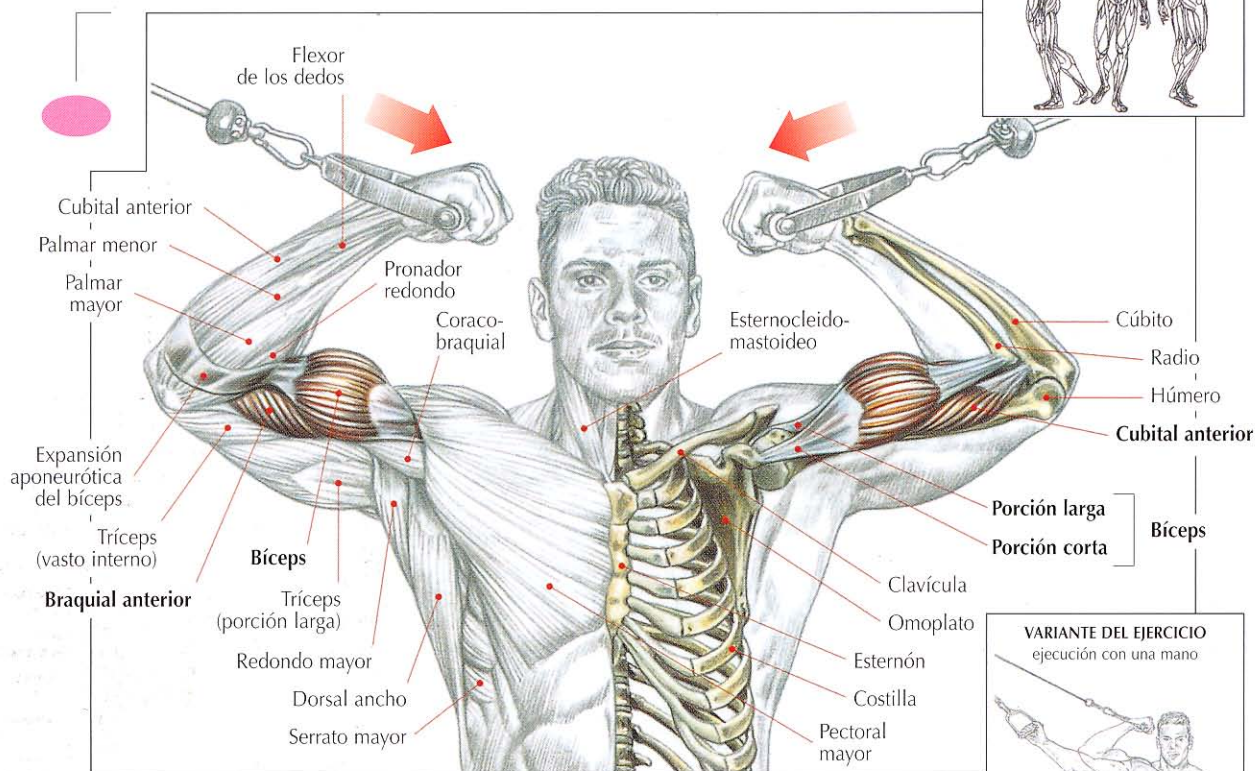
EJECUCIÓN DEL MOVIMIENTO

CURL DE BÍCEPS CON POLEA



5

BÍCEPS, BRAZOS EN CRUZ, EN POLEA ALTA

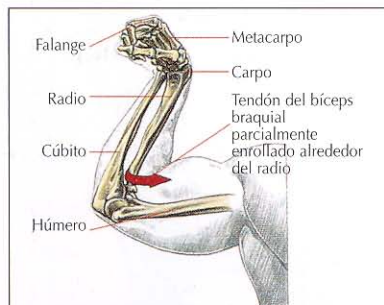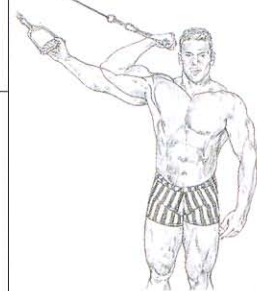


De pie, en medio de la polea, brazos separados, los mangos de la polea alta cogidos con las manos en supinación:

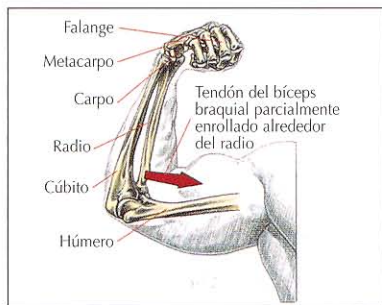
– inspirar y flexionar los codos, espirar al final del movimiento.

Este ejercicio, que se suele efectuar como movimiento final durante una sesión de brazos, permite trabajar el bíceps y principalmente la porción larga la cual ha sido previamente estirada y puesta en tensión mediante la posición de brazos en cruz. También es solicitado el braquial anterior, músculo monoarticular del codo. Este ejercicio nunca debe realizarse cargado. Para percibir la contracción de la parte interna del bíceps es indispensable concentrarse. Las series largas proporcionan mejores resultados.

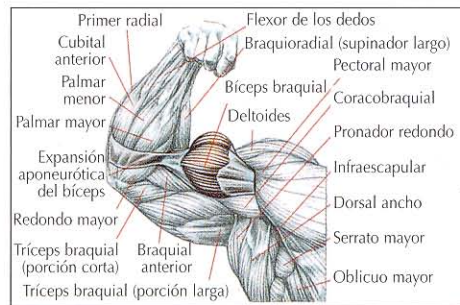
VARIANTE DEL EJERCICIO
ejecución con una mano



Cuando la mano se sitúa en pronación, el tendón distal del músculo bíceps braquial se encuentra parcialmente enrollado alrededor del radio.

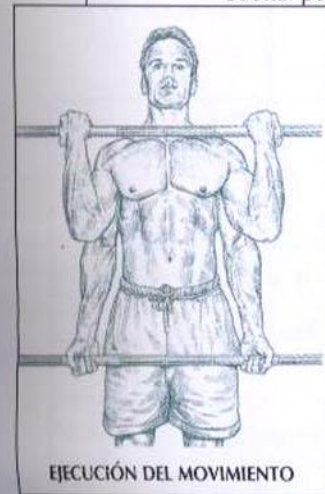
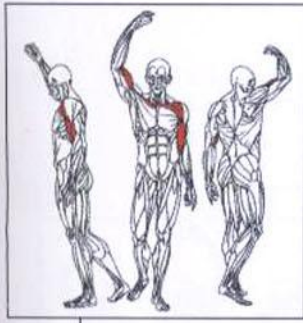
Cuando el bíceps braquial se contrae, la fuerza ejercida sobre el tendón distal hace que el radio gire sobre su eje haciendo que la mano se sitúe en supinación.

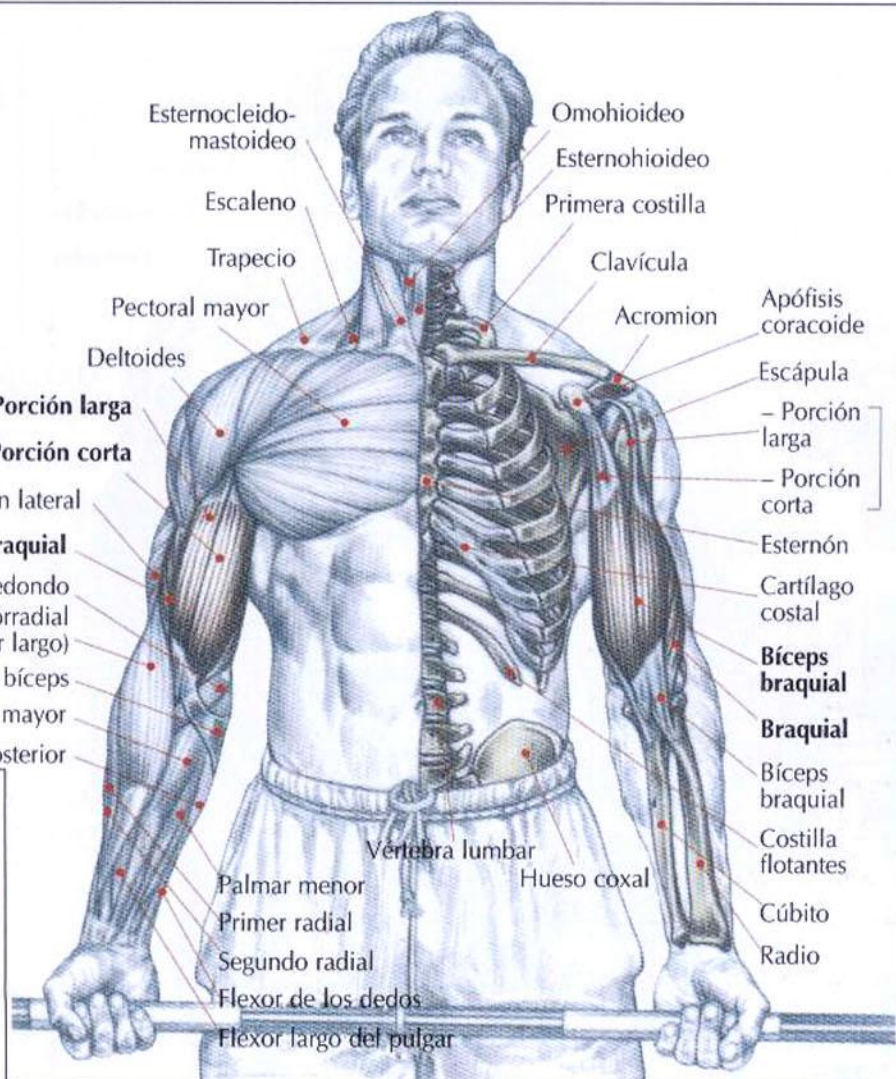


Observación: al margen de su función de flexor del codo, el músculo bíceps braquial también es el músculo supinador más potente.

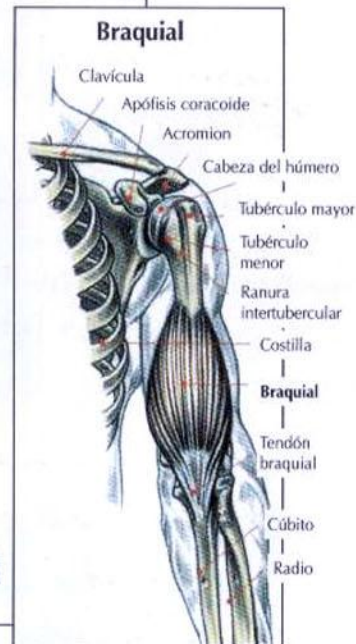CURL DE BÍCEPS CON BARRAS



EJECUCIÓN DEL MOVIMIENTO



Bíceps braquial



De pie, con la espalda bien recta, la barra cogida con las manos en supinación con una separación ligeramente mayor que la anchura de los hombros:

– inspirar y a continuación flexionar los antebrazos procurando no flexionar el busto, mediante una contracción isométrica de los músculos de los glúteos, abdominales y espinales. Espirar al final del movimiento. Este ejercicio solicita principalmente el bíceps braquial, el braquial anterior y en menor medida, el supinador largo, el pronador redondo y el

conjunto de los flexores de la muñeca y los dedos.

Variantes:

Cambiando la separación de las manos, se solicita con mayor intensidad:

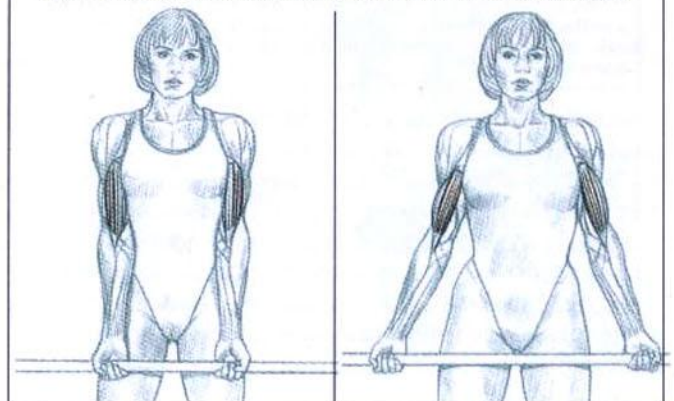
- la porción corta del bíceps: manos muy separadas;
- la porción larga del bíceps: manos muy juntas.

Elevando los codos al final de la flexión, se aumenta la contracción del bíceps y se solicita el deltoides anterior.

Estas flexiones de brazos también pueden efectuarse de forma estricta manteniendo la espalda contra la pared sin separar los omoplatos. Finalmente y para utilizar pesos mayores y ganar fuerza, se puede aplicar un impulso a la barra balanceando el busto hacia delante y hacia atrás. No obstante, esta técnica debe ser aplicada con prudencia a fin de evitar lesiones, además, exige una buena musculatura abdominal y lumbar.

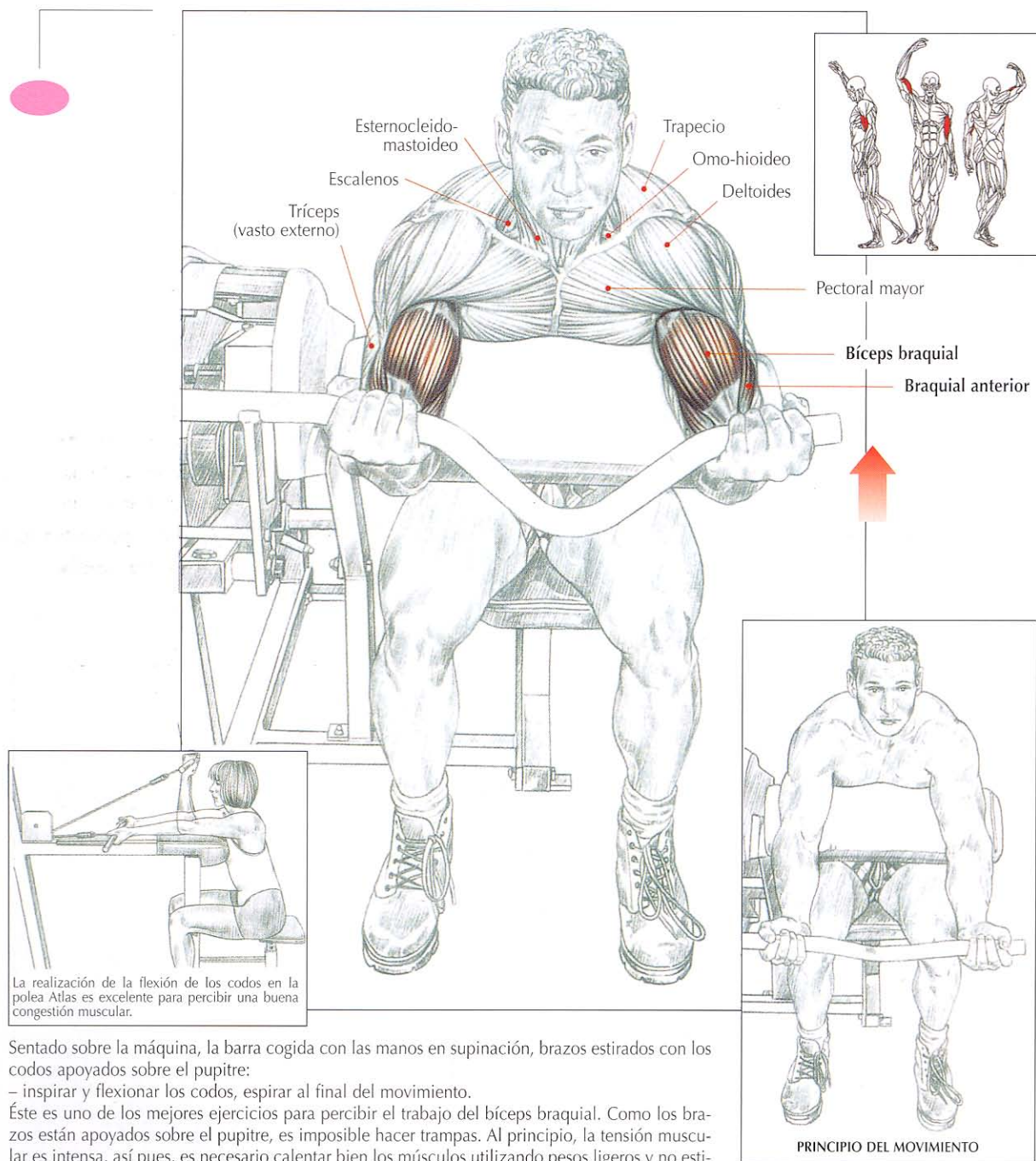
FLEXIONES DE BRAZOS CON BARRA

Agarre estrecho: predominancia del trabajo de la porción larga del bíceps.
Agarre ancho: predominancia del trabajo de la porción corta del bíceps.



7

BÍCEPS EN EL BANCO SCOTT



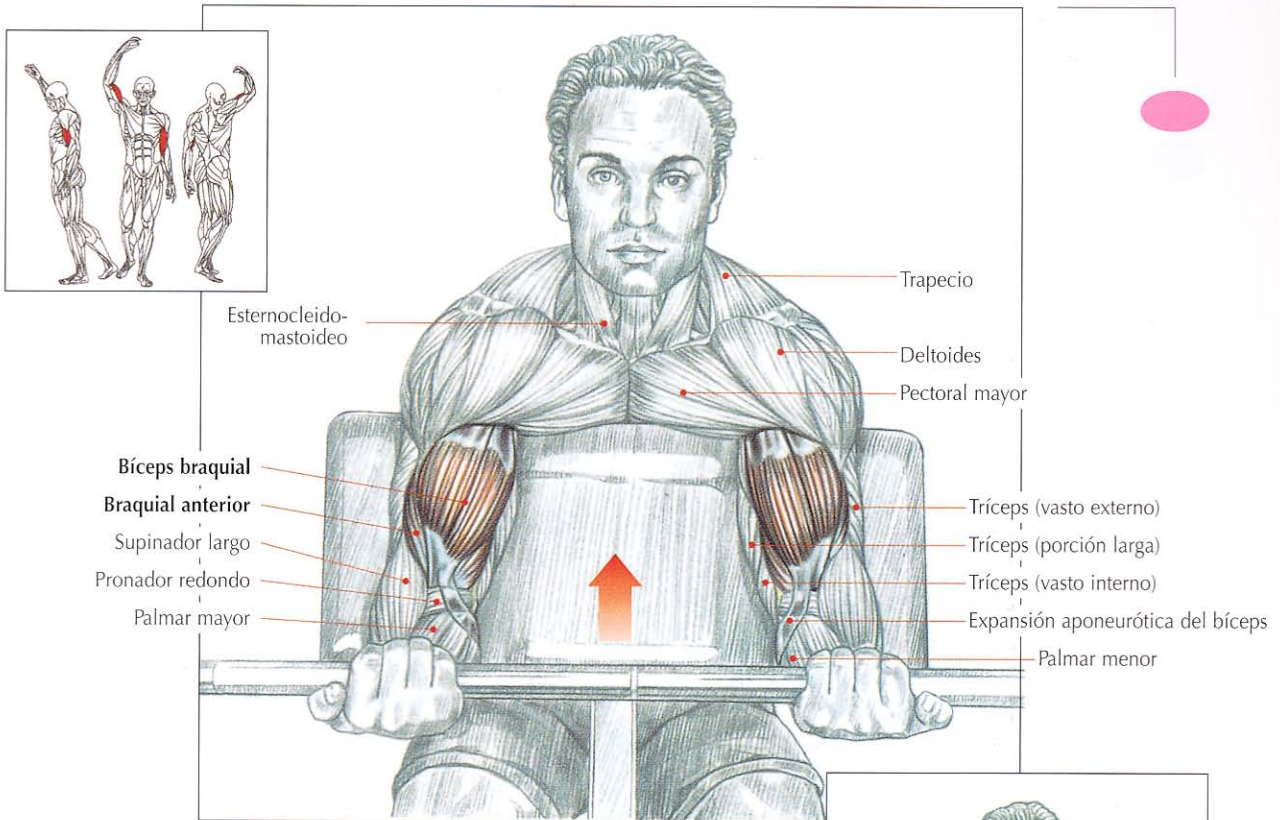
Sentado sobre la máquina, la barra cogida con las manos en supinación, brazos estirados con los codos apoyados sobre el pupitre:

– inspirar y flexionar los codos, espirar al final del movimiento.

Éste es uno de los mejores ejercicios para percibir el trabajo del bíceps braquial. Como los brazos están apoyados sobre el pupitre, es imposible hacer trampas. Al principio, la tensión muscular es intensa, así pues, es necesario calentar bien los músculos utilizando pesos ligeros y no estirar completamente los brazos para evitar cualquier riesgo de tendinitis.

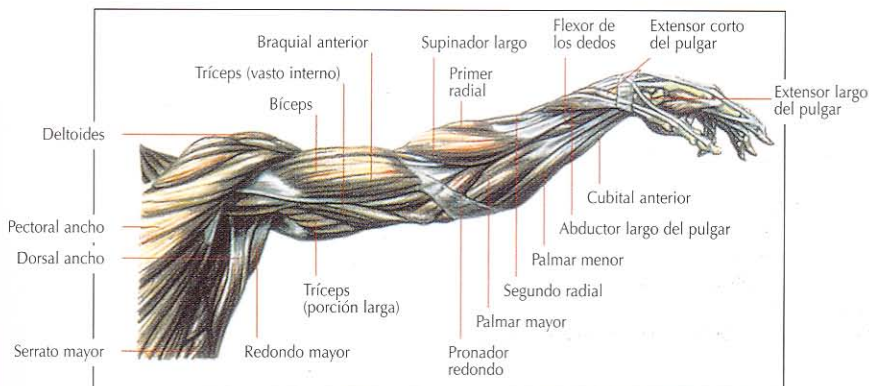
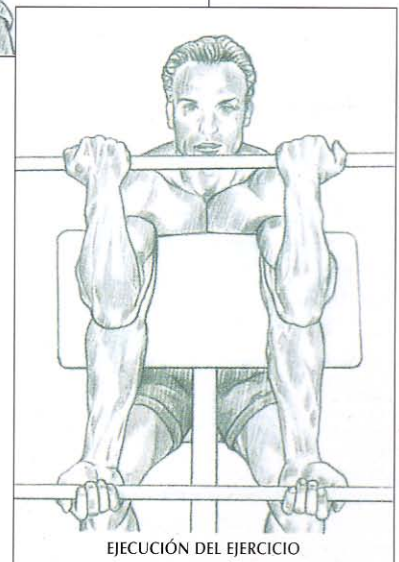
Este movimiento también trabaja el braquial anterior y, en menor medida, el supinador largo y el pronador redondo.

CURL DE BÍCEPS EN EL BANCO SCOTT



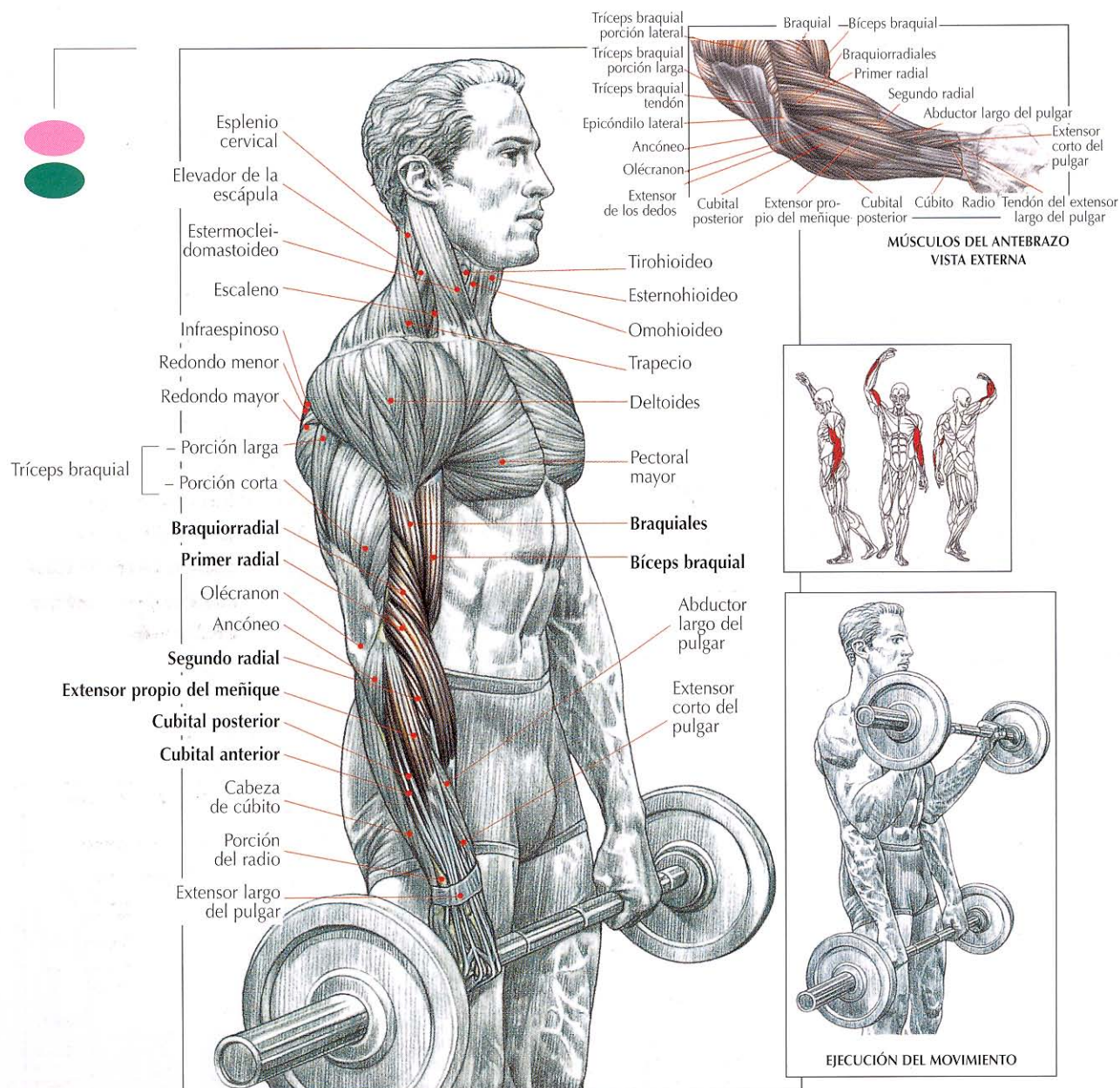
Sentado o de pie, con la brazos apoyados en el banco «Larry Scott»:
 – inspirar y efectuar una flexión de los codos, espirar al final del esfuerzo.
 Este movimiento es uno de los mejores ejercicios de localización para los bíceps.

Atención. — Debido a la inclinación del banco, la tensión será muy importante durante la extensión completa de los codos. Se recomienda calentar bien los músculos y utilizar cargas moderadas al principio.



9

CURL DE BÍCEPS CON BARRA Y AGARRE EN PRONACIÓN



De pie, piernas ligeramente separadas, brazos extendidos, manos en pronación:

– inspirar y flexionar los codos, espirar al final del movimiento.

Este ejercicio permite trabajar los extensores de las muñecas: primer radial, segundo radial, extensor común de los dedos, extensor propio del muñequé y cubital posterior.

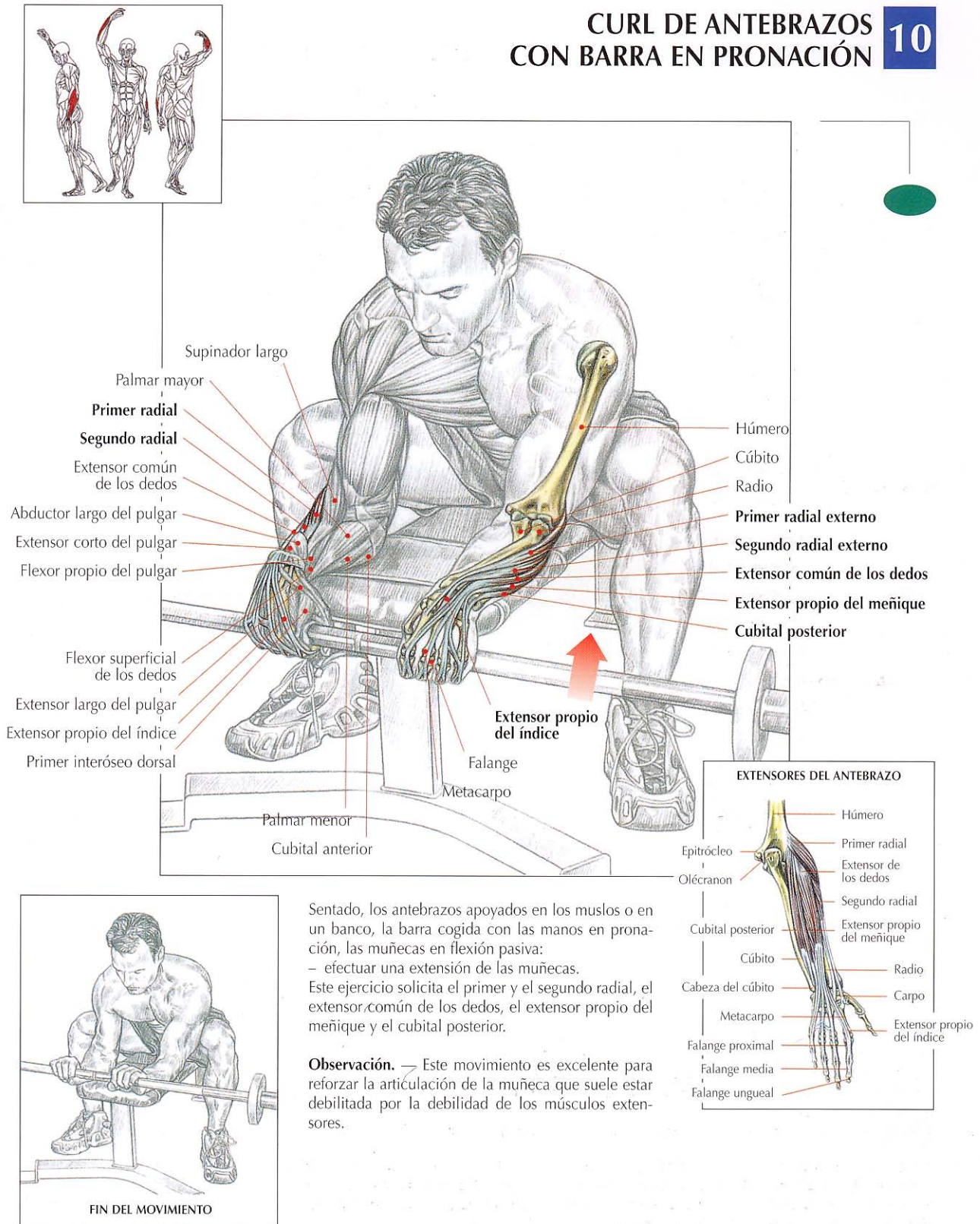
Además su acción se extiende al supinador largo (húmero-cúbito-radial), el braquial anterior y en menor medida, el bíceps braquial.

Observación: Este movimiento es excelente para reforzar la articulación de la muñeca que suele estar debilitada por el desequilibrio provocado por la predominancia de los músculos flexores de la muñeca sobre los músculos extensores de la muñeca.

Suele estar incluido en el entrenamiento de un gran número de boxeadores, y numerosos campeones de halterofilia lo utilizan para evitar la vibración de las muñecas con las cargas extremas.

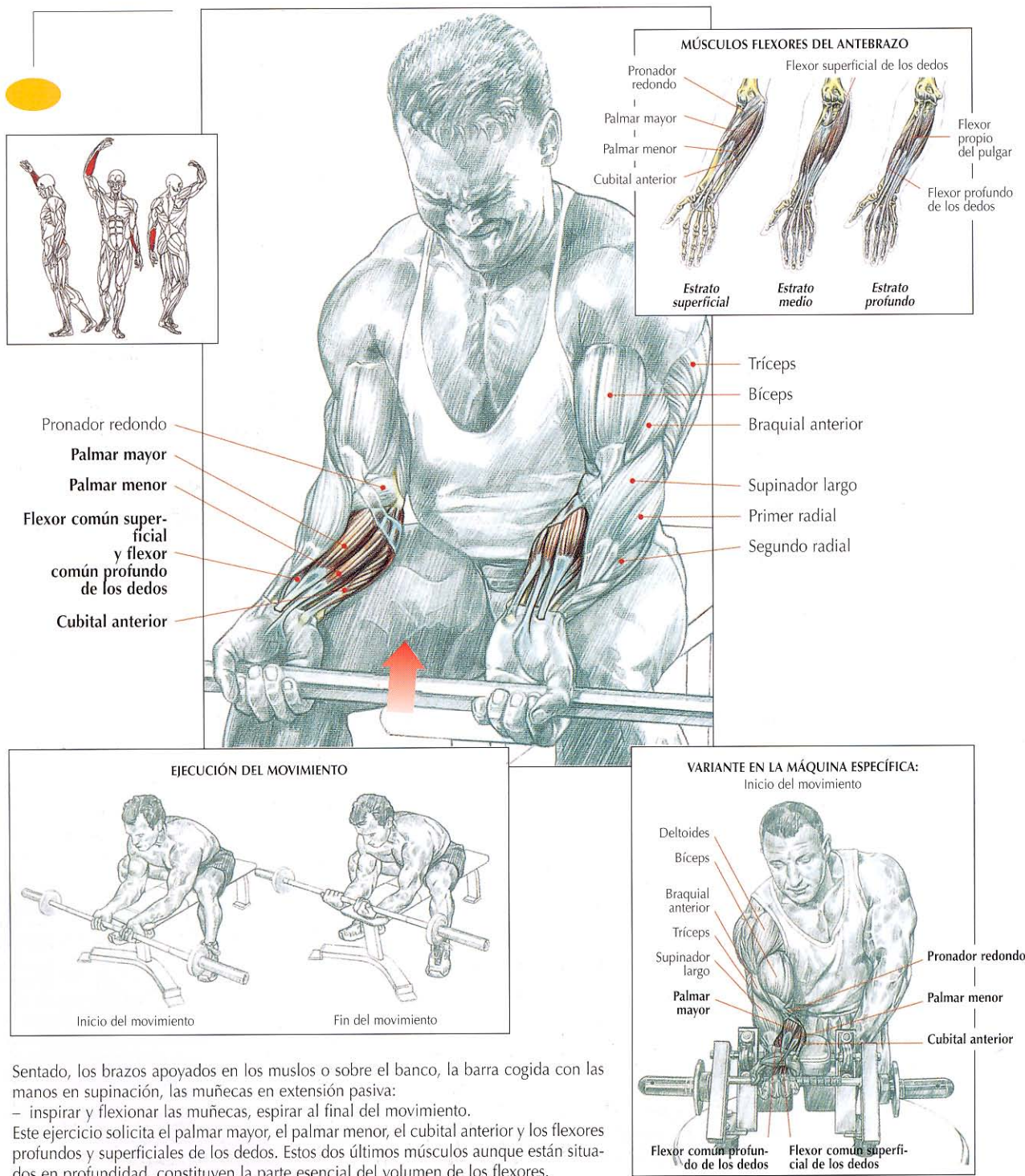
CURL DE ANTEBRAZOS
CON BARRA EN PRONACIÓN

10

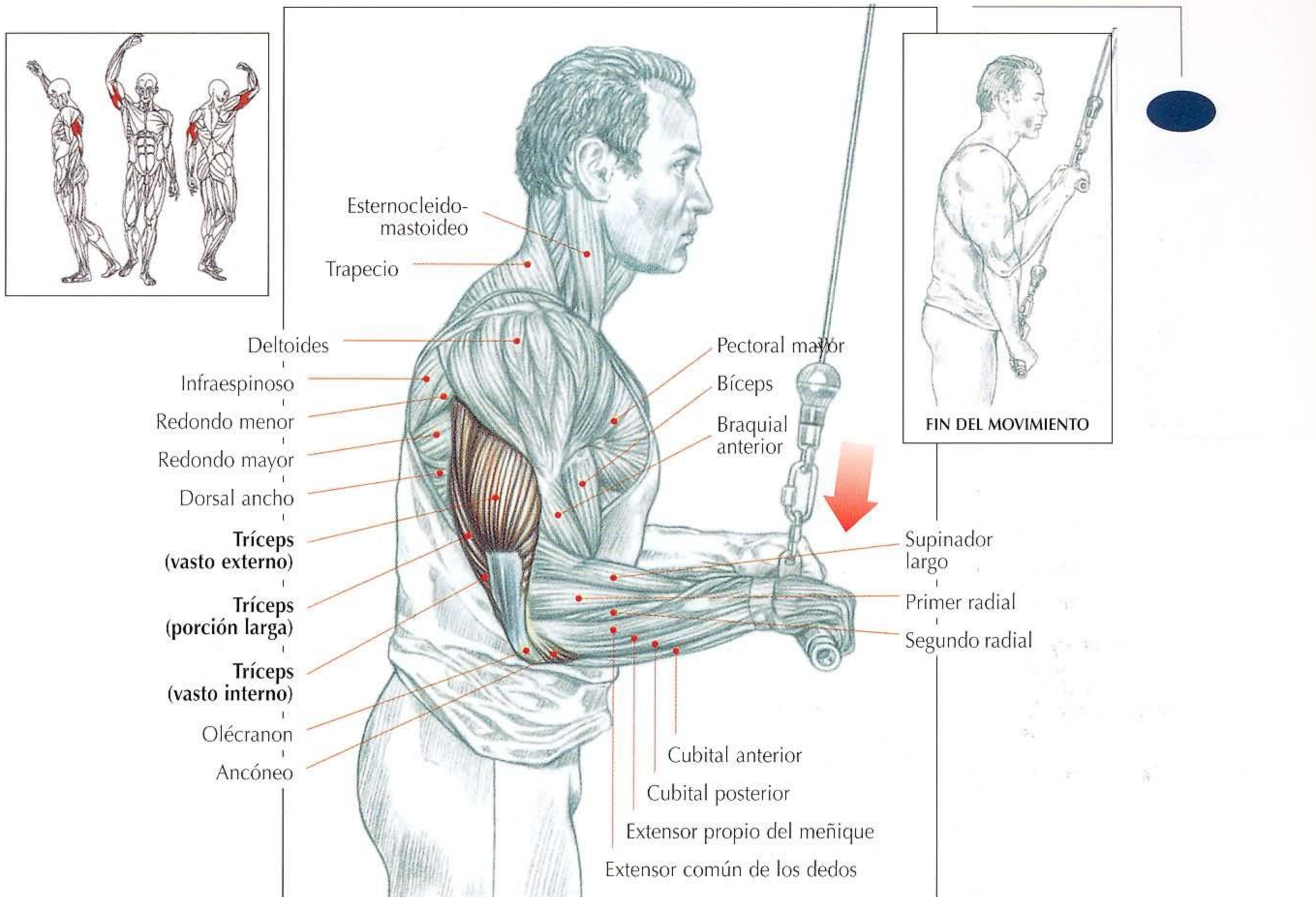


11

CURL DE ANTEBRAZOS CON BARRA AGARRE EN SUPINACIÓN



EXTENSIONES DE TRÍCEPS EN POLEA ALTA

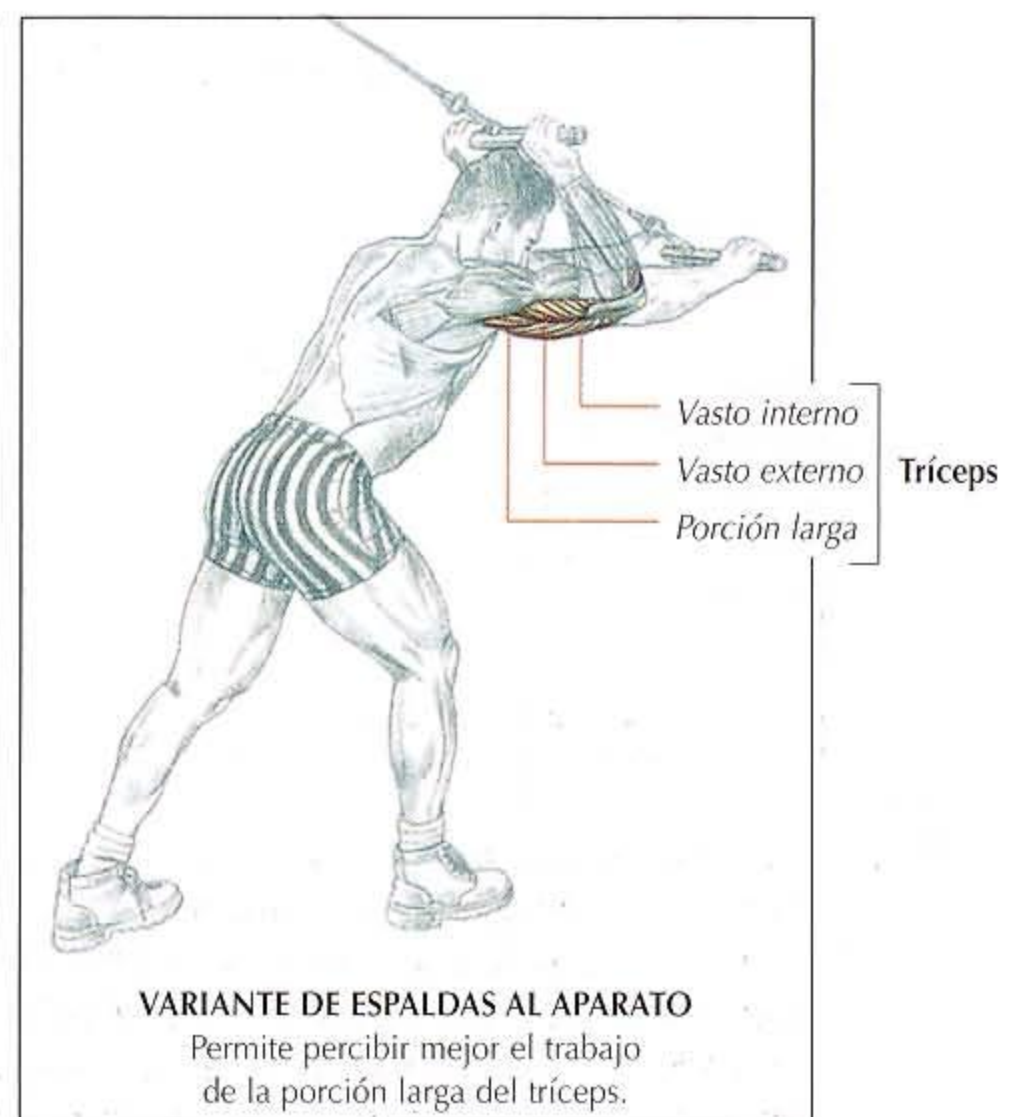



De pie, de cara al aparato, manos en el mango, codos alineados con el cuerpo:

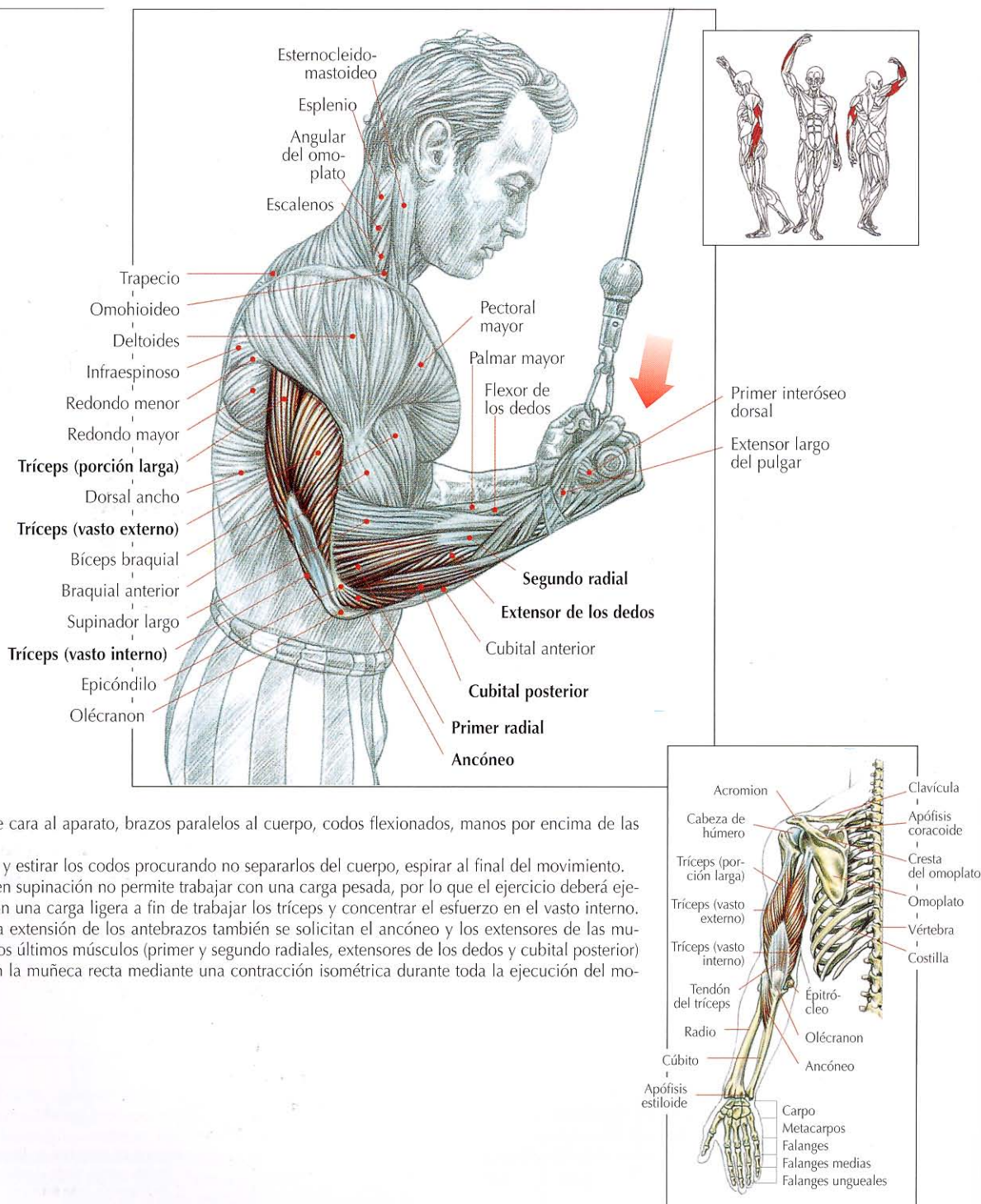
– efectuar una extensión de los codos procurando no separarlos del cuerpo. Espirar al final del movimiento. Este ejercicio de aislamiento solicita el tríceps y el ancóneo.

La variante realizada con una cuerda en lugar del mango solicita más intensamente el vasto externo del tríceps. Efectuando el movimiento con las manos en supinación, se traslada una parte del esfuerzo hacia el vasto interno. Una contracción isométrica de uno o dos segundos al final de la extensión, permite percibir claramente el esfuerzo.

Si se realiza el ejercicio con una carga pesada se aconseja inclinar el tronco hacia delante para mejorar la estabilidad. Este movimiento, muy fácil de ejecutar, puede ser realizado por los principiantes a fin de adquirir fuerza suficiente para pasar a movimientos más complejos. Los mejores resultados se obtienen con series de 10 a 15 repeticiones.



13 EXTENSIONES DE TRÍCEPS EN POLEA ALTA, AGARRE INVERTIDO O EN SUPINACIÓN

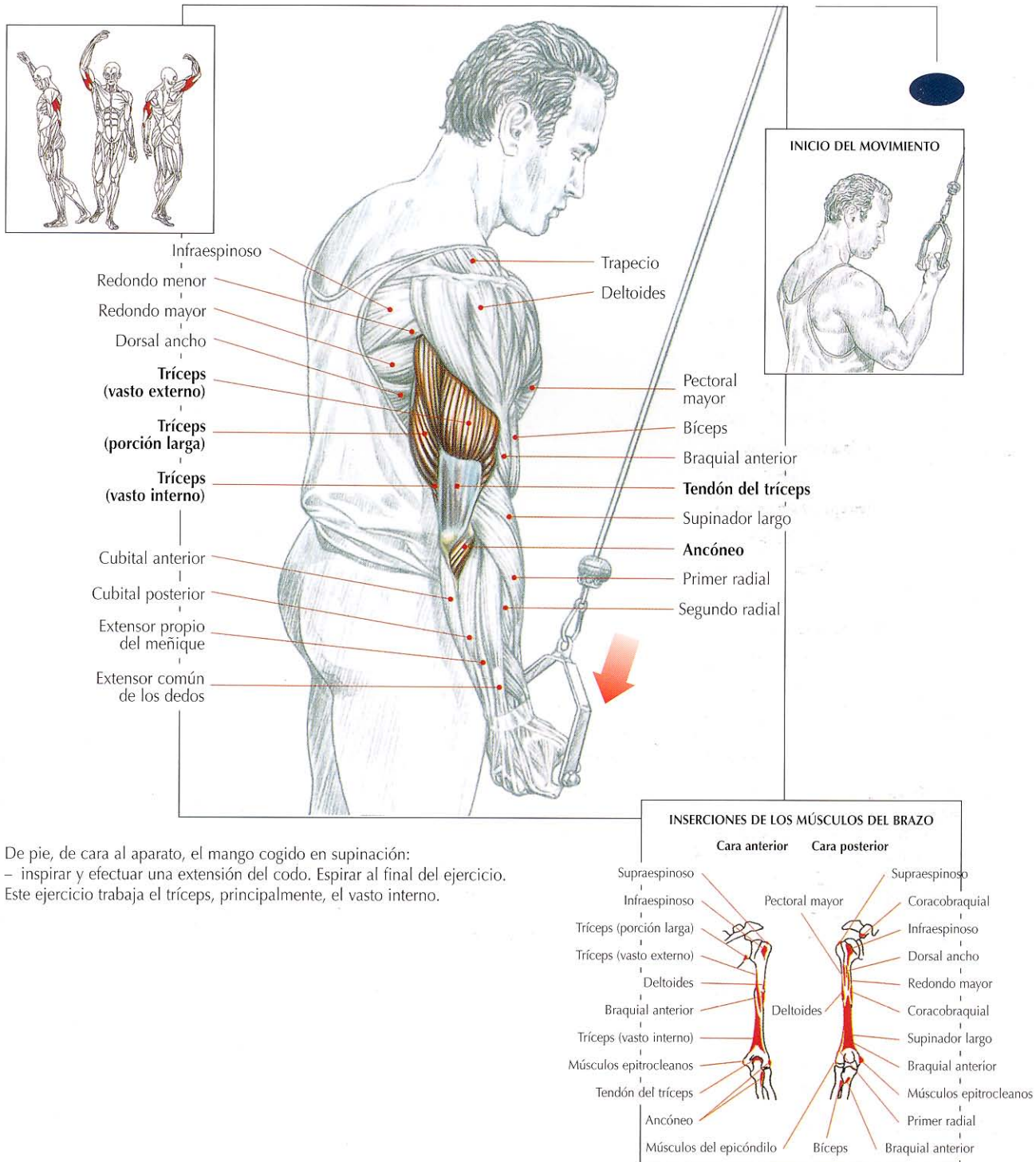


De pie, de cara al aparato, brazos paralelos al cuerpo, codos flexionados, manos por encima de las muñecas:

– inspirar y estirar los codos procurando no separarlos del cuerpo, espirar al final del movimiento. El agarre en supinación no permite trabajar con una carga pesada, por lo que el ejercicio deberá ejecutarse con una carga ligera a fin de trabajar los tríceps y concentrar el esfuerzo en el vasto interno. Durante la extensión de los antebrazos también se solicitan el ancóneo y los extensores de las muñecas. Estos últimos músculos (primer y segundo radiales, extensores de los dedos y cubital posterior) mantienen la muñeca recta mediante una contracción isométrica durante toda la ejecución del movimiento.

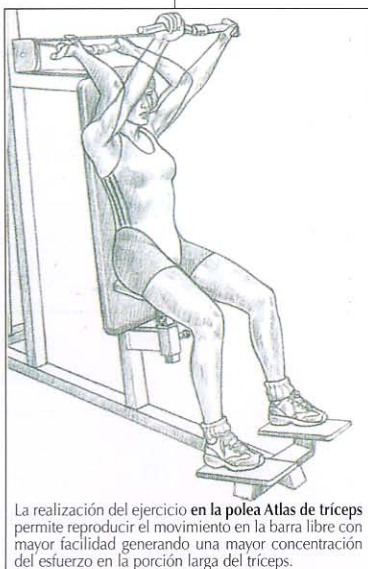
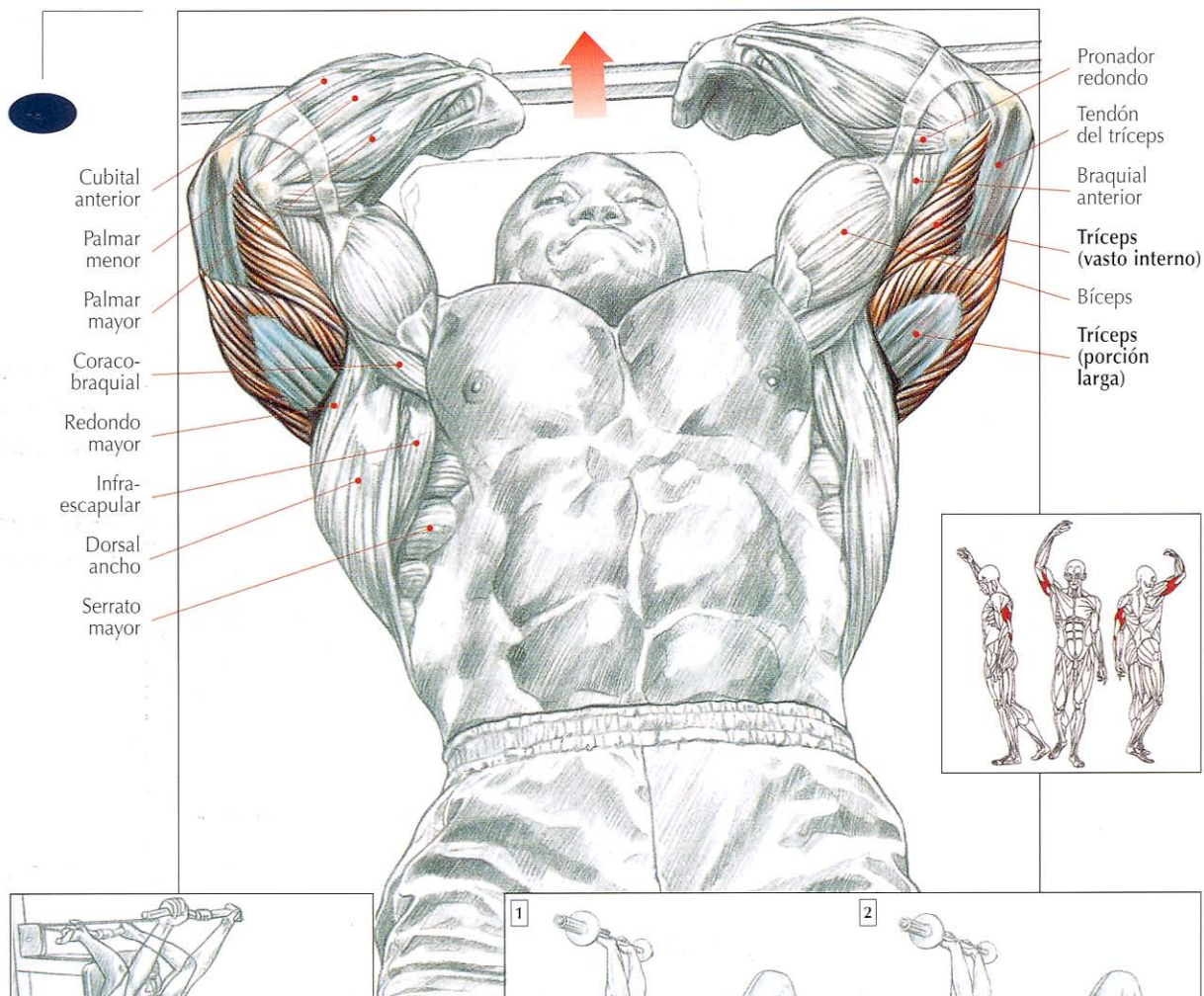
EXTENSIÓN ALTERNADA DE LOS CODOS EN POLEA ALTA, MANOS EN SUPINACIÓN

14

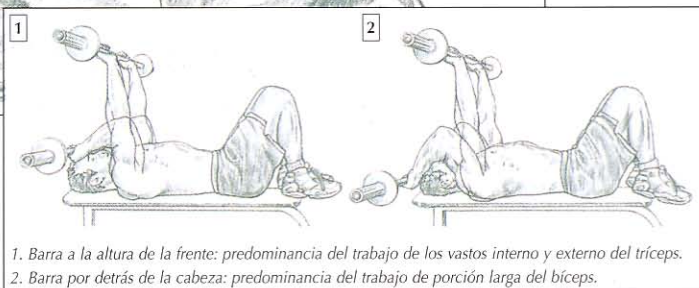

15

PRESS FRANCÉS EN BANCO PLANO



La realización del ejercicio en la polea Atlas de tríceps permite reproducir el movimiento en la barra libre con mayor facilidad generando una mayor concentración del esfuerzo en la porción larga del tríceps.



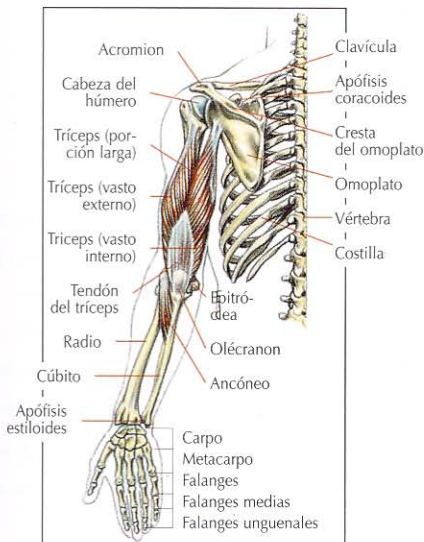
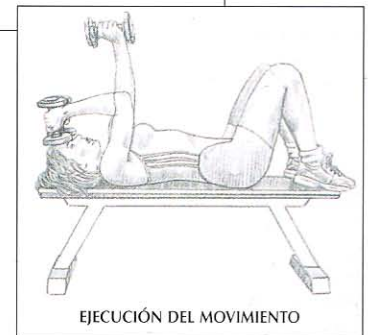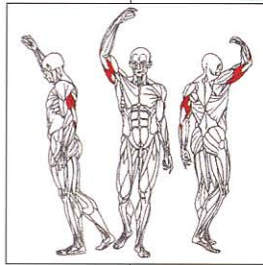
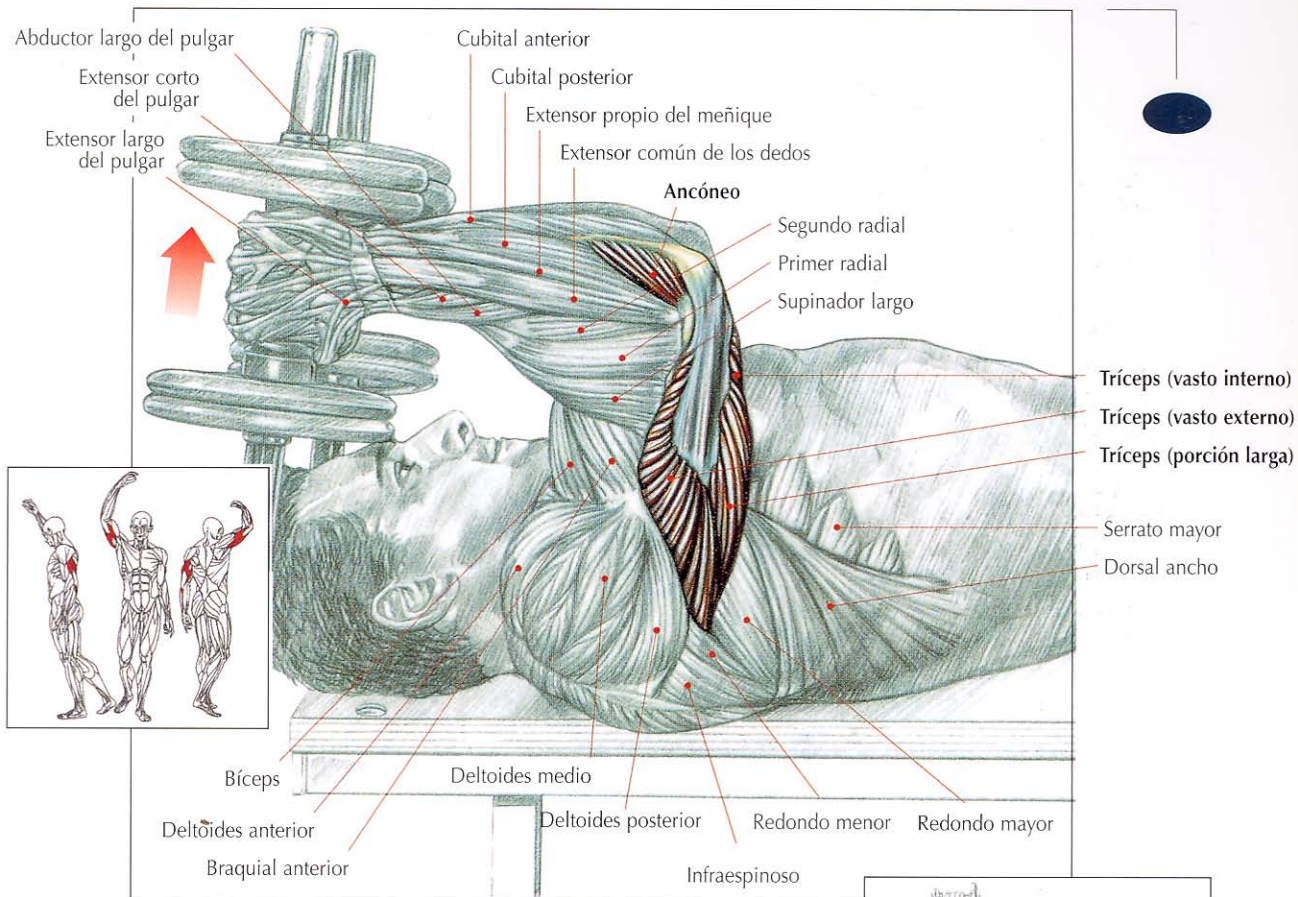
1. Barra a la altura de la frente: predominancia del trabajo de los vastos interno y externo del tríceps.
2. Barra por detrás de la cabeza: predominancia del trabajo de porción larga del bíceps.

Estirado en un plano horizontal, la barra cogida en pronación, los antebrazos flexionados, brazos verticales:

– inspirar y efectuar una extensión de los codos procurando no separarlos demasiado para que la barra descienda a nivel de la frente o por detrás de la cabeza.

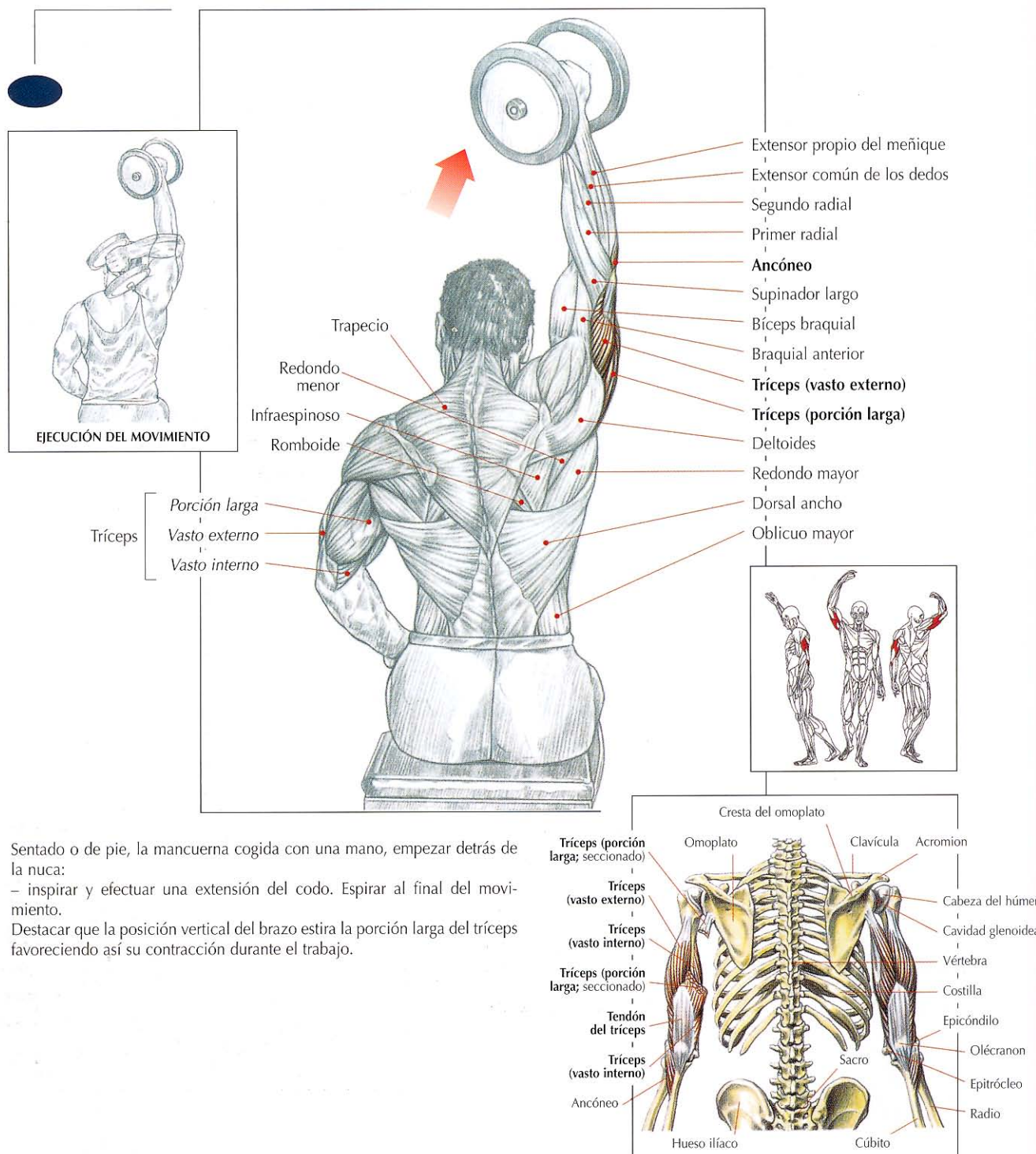
Es un excelente movimiento de base que permite obtener un gran desarrollo de los tríceps.

PRESS FRANCÉS EN BANCO PLANO CON MANCUERNAS



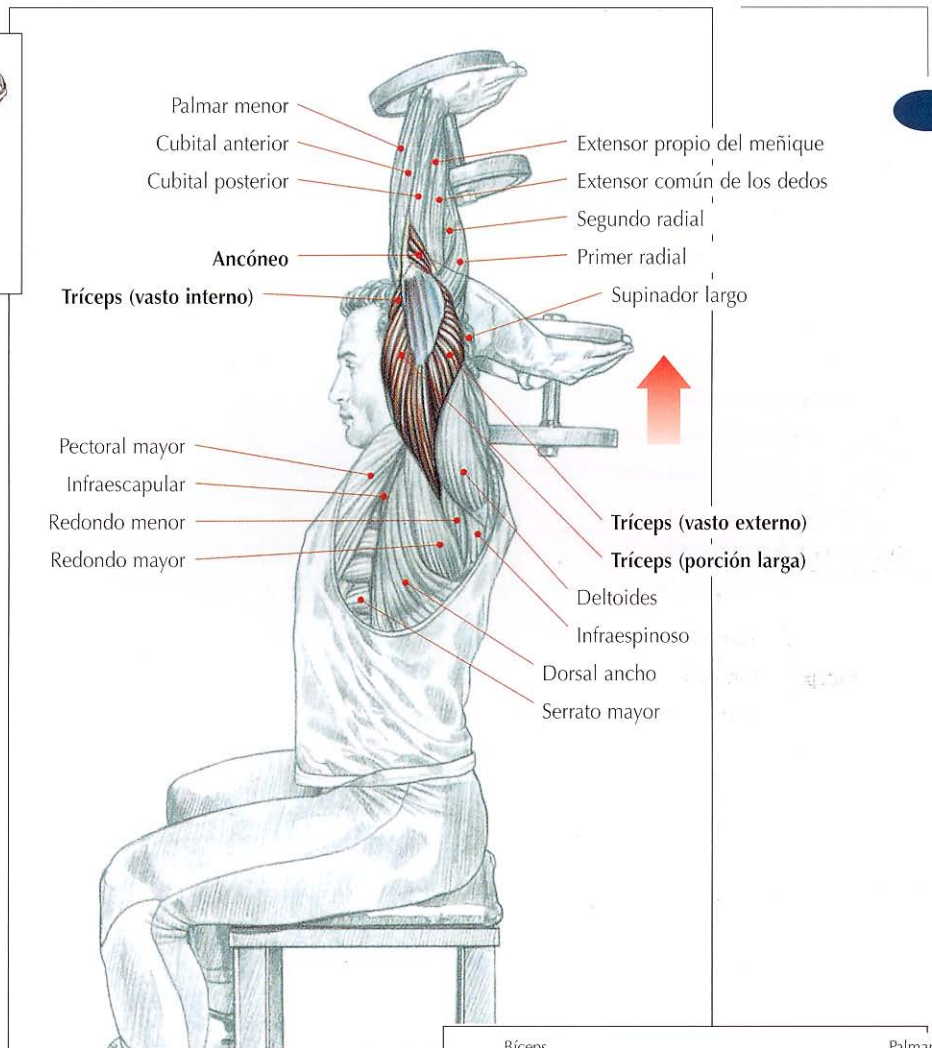
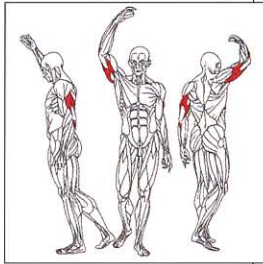
Estirado sobre un plano horizontal con una mancuerna en cada mano, los codos flexionados:
 – inspirar y efectuar una extensión de los codos, espirar al final del movimiento.
 Este ejercicio permite trabajar los tríceps, solicitando de igual manera las tres porciones del músculo.

17 EXTENSIÓN VERTICAL ALTERNADA DE LOS CODOS CON MANCUERNA



EXTENSIÓN DE LOS CODOS SENTADO, CON UNA MANCUERNA COGIDA A DOS MANOS

18

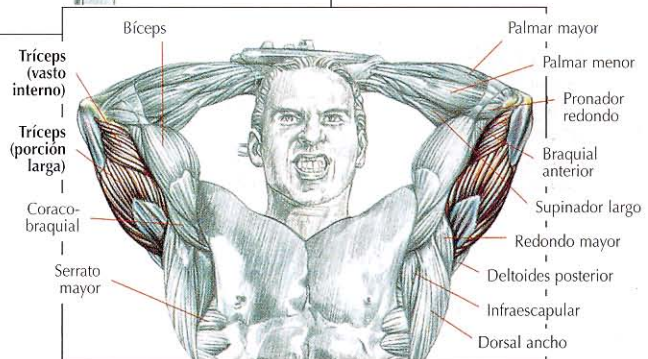


Sentado en la mancuerna cogida con las dos manos por detrás de la nuca:

– inspirar y efectuar una extensión de los codos. Espirar al final del movimiento.

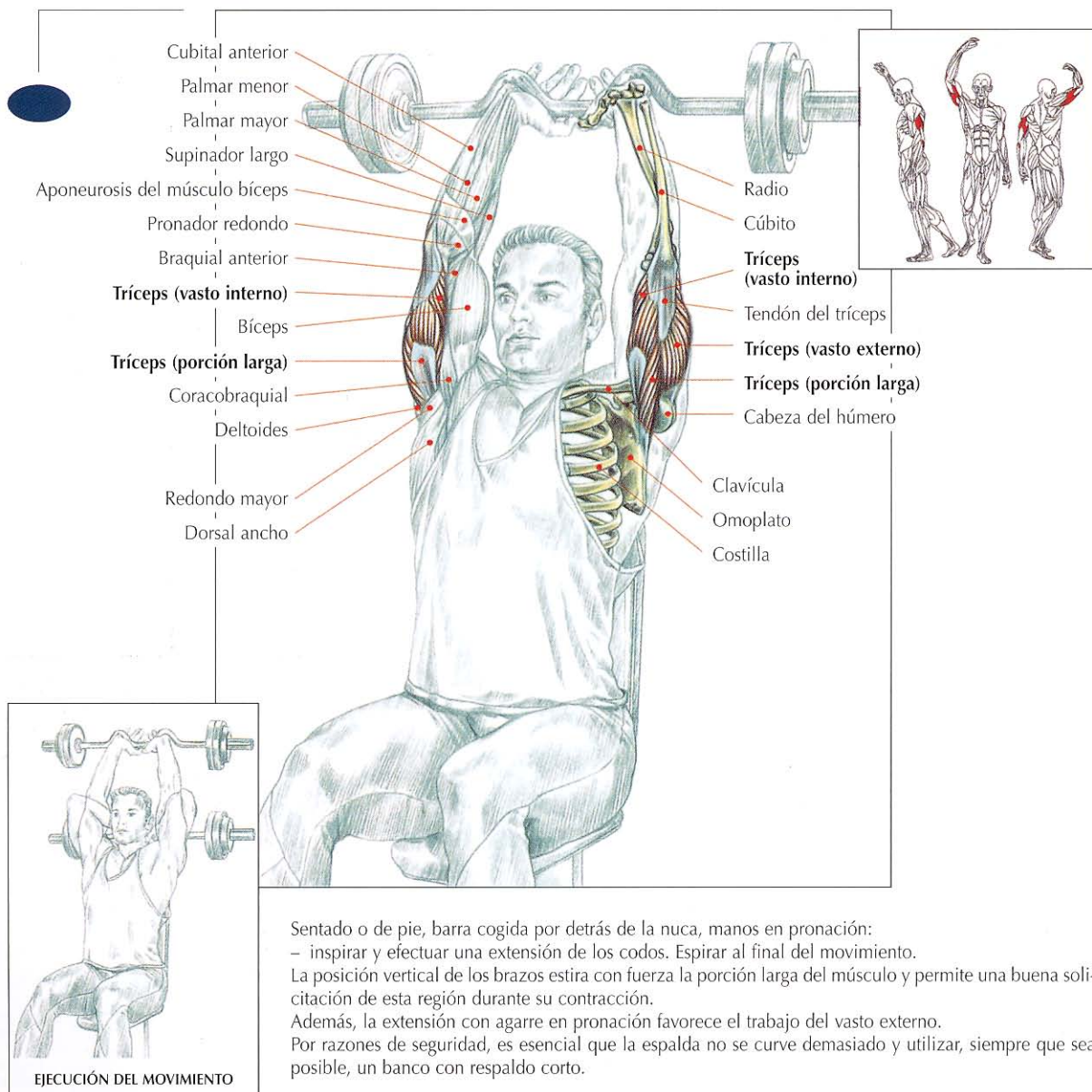
La posición vertical del brazo estira con fuerza la porción larga del músculo favoreciendo una buena sollicitación de esta región durante su contracción.

Es importante contraer la banda abdominal para evitar curvar demasiado la espalda.



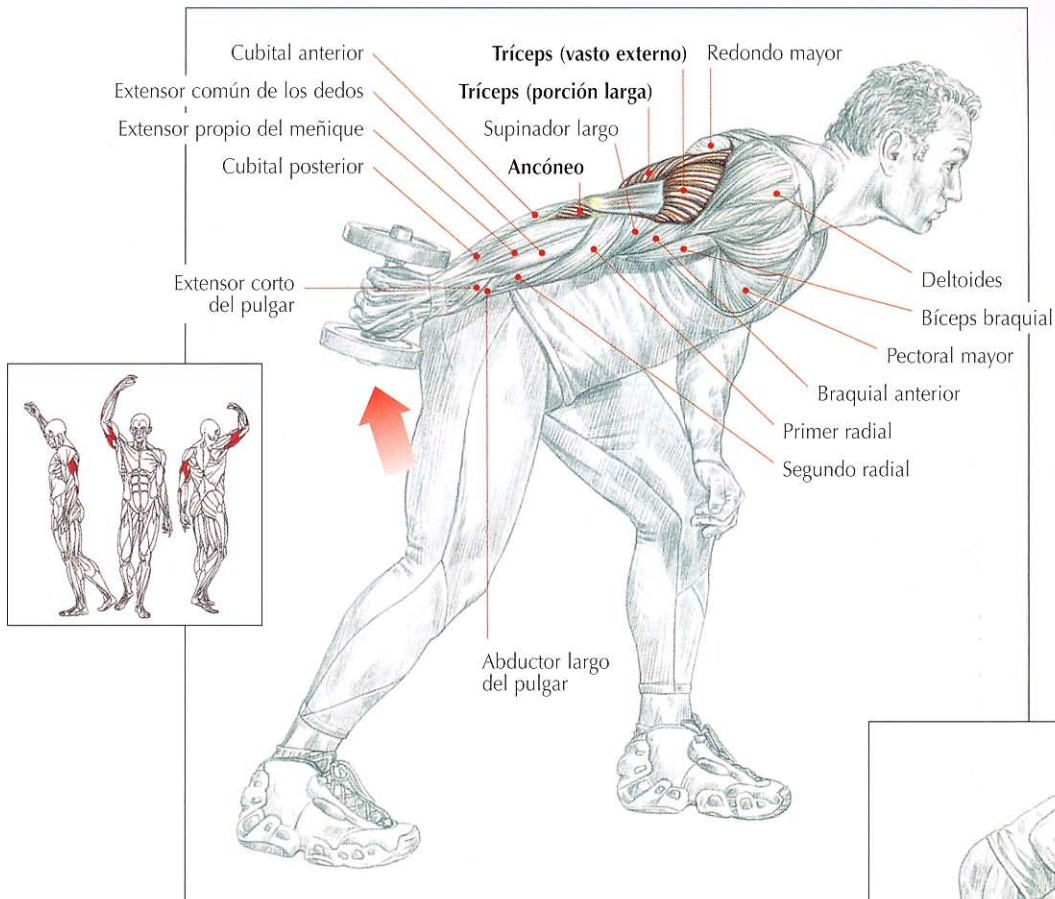
19

EXTENSIÓN DE LOS CODOS, SENTADO, CON BARRA



EXTENSIÓN ALTERNADA DE LOS CODOS CON MANCUERNA, TRONCO INCLINADO HACIA DELANTE

20



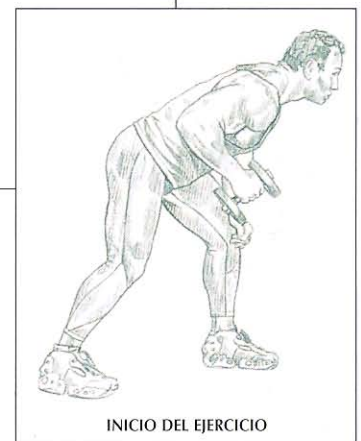
De pie, piernas ligeramente flexionadas, tronco inclinado hacia delante manteniendo la espalda recta.

Brazo en horizontal, paralelo al cuerpo, codo flexionado:

– inspirar y efectuar una extensión del codo. Espirar al final del movimiento.

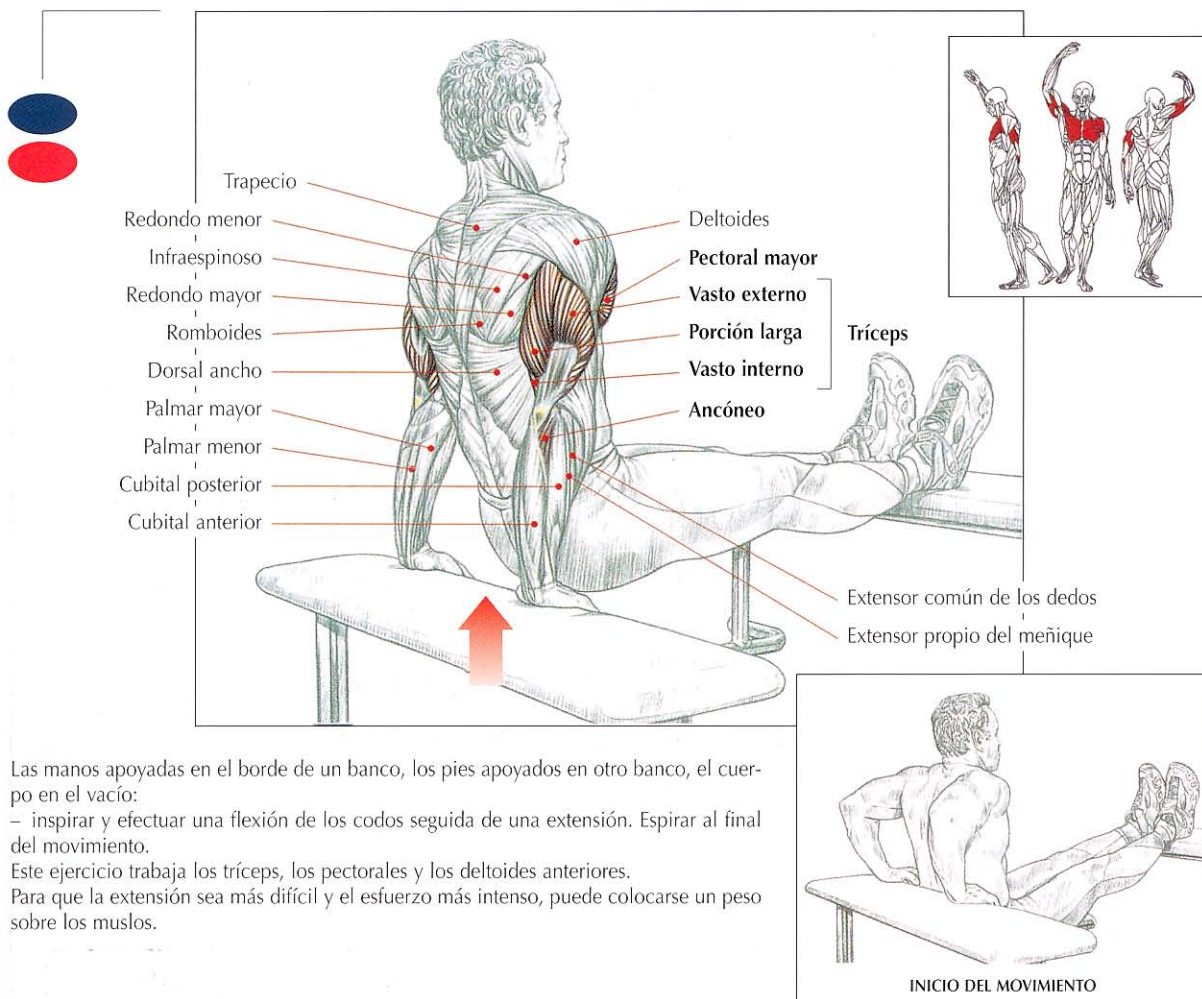
Este ejercicio es excelente para congestionar el conjunto del tríceps.

Para un mejor resultado, este movimiento puede ejecutarse en serie larga hasta alcanzar la sensación de quemazón.

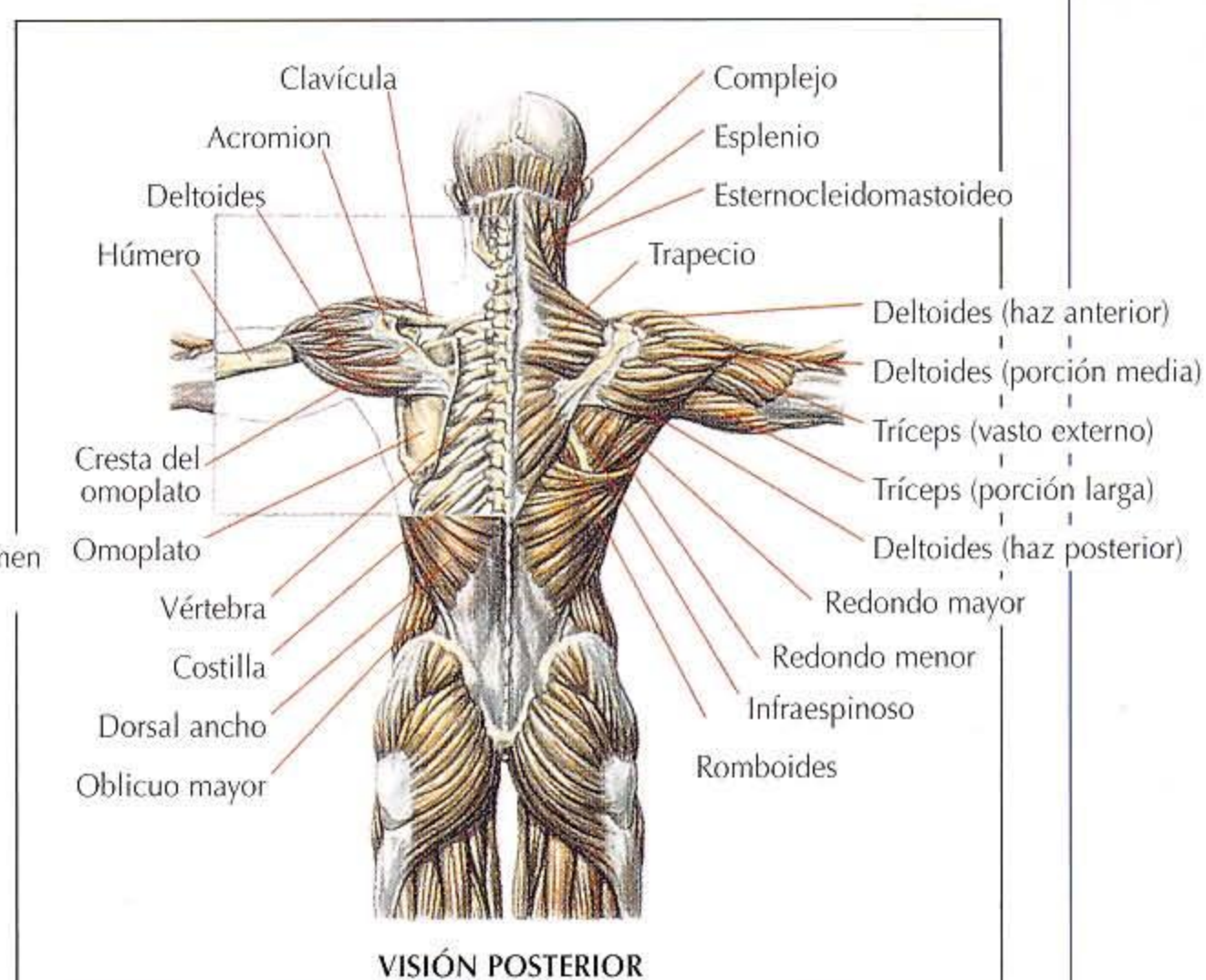
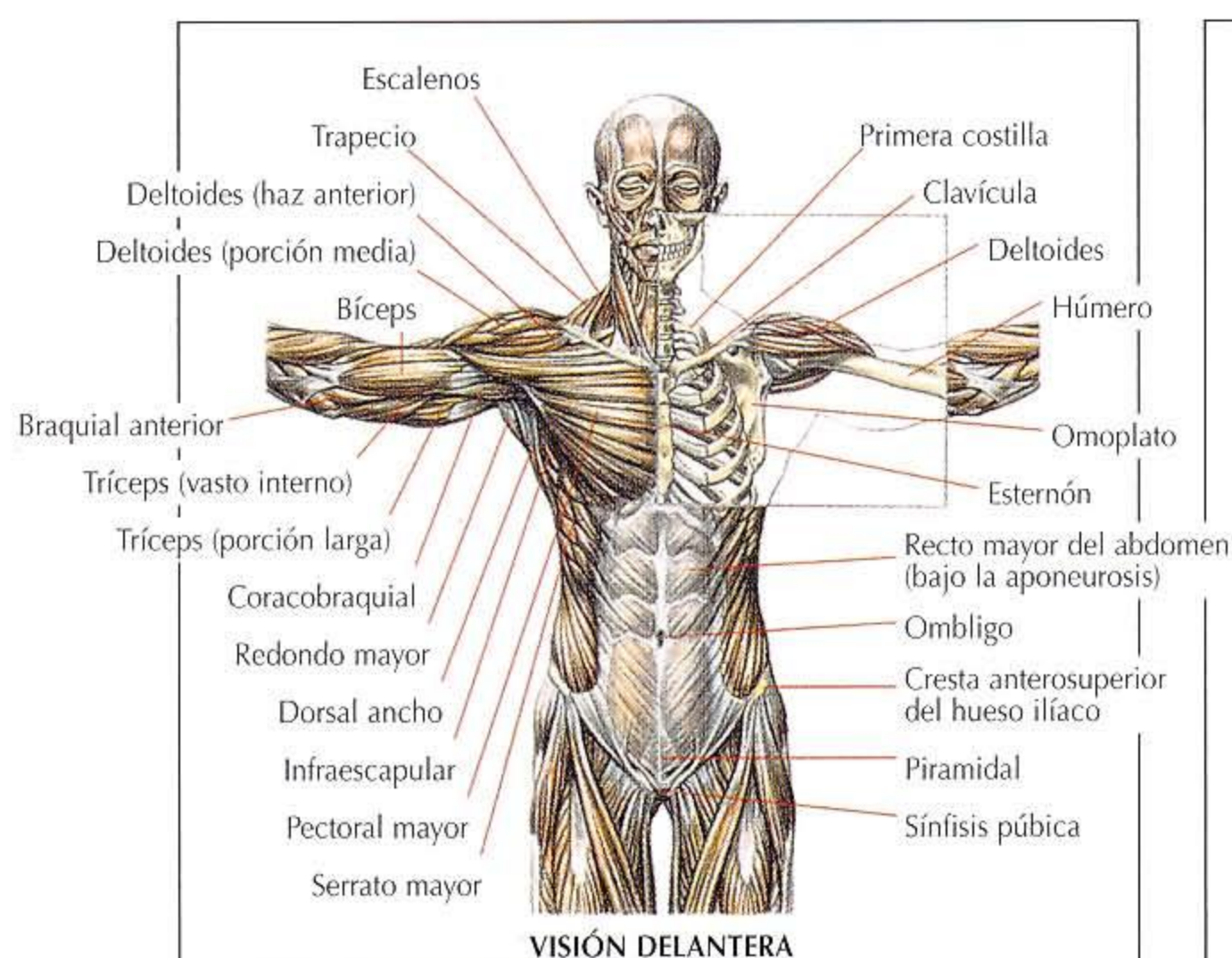


21

DIPPINGS ENTRE DOS BANCOS


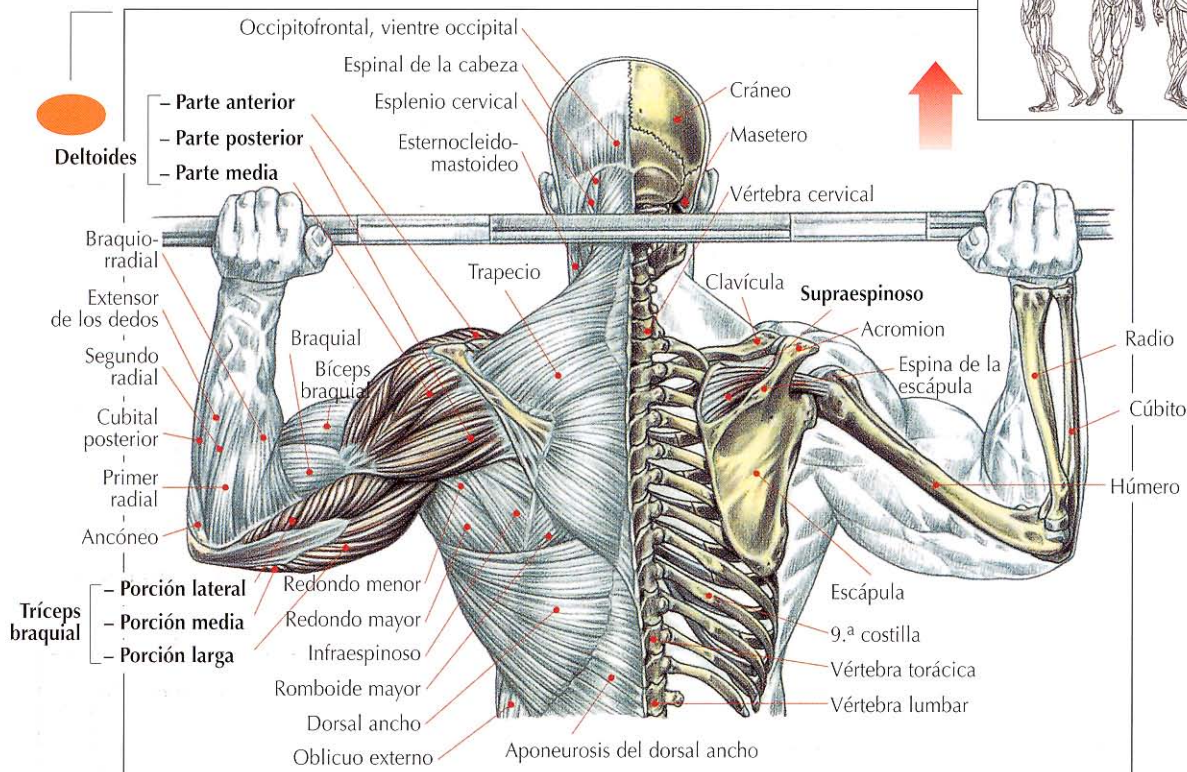


1. Press trasnuca con barra
2. Press frontal con barra
3. Press sentado con mancuernas
4. Press frontal con rotación de la muñeca
5. Elevaciones laterales con mancuernas
6. Elevaciones laterales, tronco inclinado hacia delante o Pájaros
7. Elevaciones frontales alternas con mancuernas
8. Elevaciones laterales, acostado de lado
9. Elevaciones laterales alternas con polea baja
10. Elevaciones frontales alternas con polea baja
11. Elevaciones posteriores con polea baja, tronco inclinado hacia delante o Pájaro en polea
12. Elevaciones frontales con una mancuerna
13. Elevaciones frontales con barra
14. Remo al cuello, manos separadas (o «rowing vertical»)
15. Elevaciones laterales en «aparato específico» o máquina
16. Deltoides posterior en máquina específica



1

PRESS TRASNUCA CON BARRA



Sentado, espalda bien recta, barra cogida por detrás de la nuca, asida en pronación:

– inspirar y realizar un *press* vertical con la barra sin curvar demasiado los riñones, espirar al final del esfuerzo.

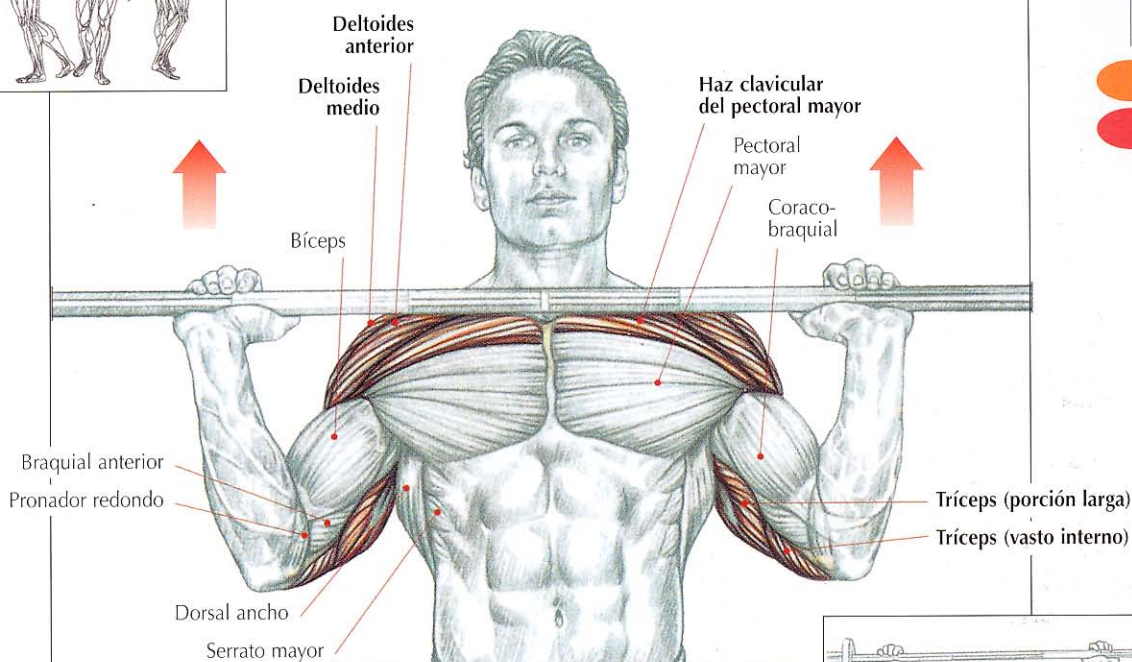
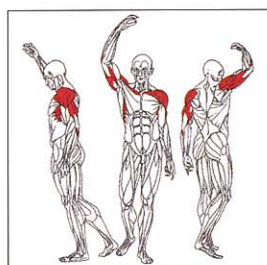
Este ejercicio solicita el deltoides, principalmente las porciones media y posterior además del trapecio, el tríceps braquial y el serrato mayor. Aunque a menor intensidad, los músculos romboide, infraespinoso, redondo menor y supraespinoso también intervienen en el *press*.

Este movimiento también se puede realizar de pie o en carga guiada.

Además, existen numerosas máquinas específicas que permiten realizar este *press* sin necesidad de realizar demasiados esfuerzos de concentración.

Observación: Para no traumatizar la articulación del hombro, especialmente frágil, la barra deberá descender más o menos por debajo de la nuca, teniendo en cuenta las diferencias individuales de morfología y flexibilidad

PRESS FRONTAL CON BARRA



Sentado, espalda bien recta, barra cogida en pronación y apoyada sobre la parte alta del pecho:

- inspirar y desarrollar la barra verticalmente. Espirar al final del movimiento.

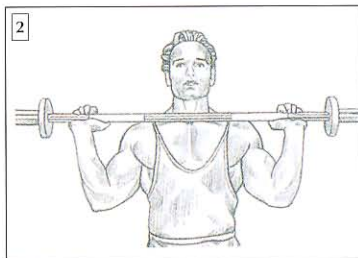
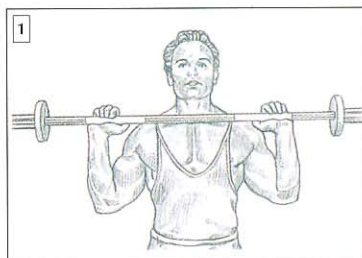
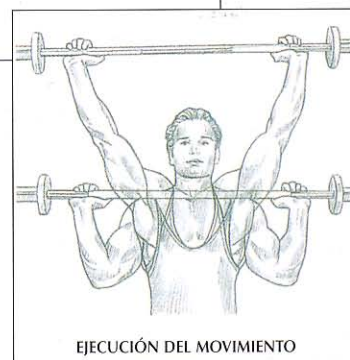Este ejercicio de base solicita principalmente:

- el deltoides anterior y externo;
- el haz clavicular del pectoral mayor;
- el trapecio;
- el tríceps braquial;
- el serrato mayor.

Este ejercicio también puede realizarse de pie pero teniendo especial cuidado en colocar correctamente la espalda procurando no acentuar demasiado la curvatura lumbar. Si se desarrolla la barra con los codos hacia delante, se solicita mucho más el deltoides anterior.

Si se desarrolla la barra con los codos separados, se solicita más intensamente la parte externa del deltoides.

Además, existen numerosas máquinas y cargas guiadas que permiten realizar este movimiento sin demasiado esfuerzo de posición facilitando así la localización del trabajo en el deltoides.

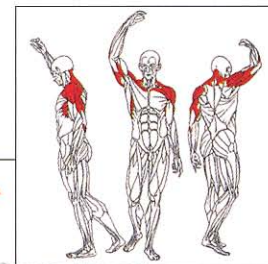
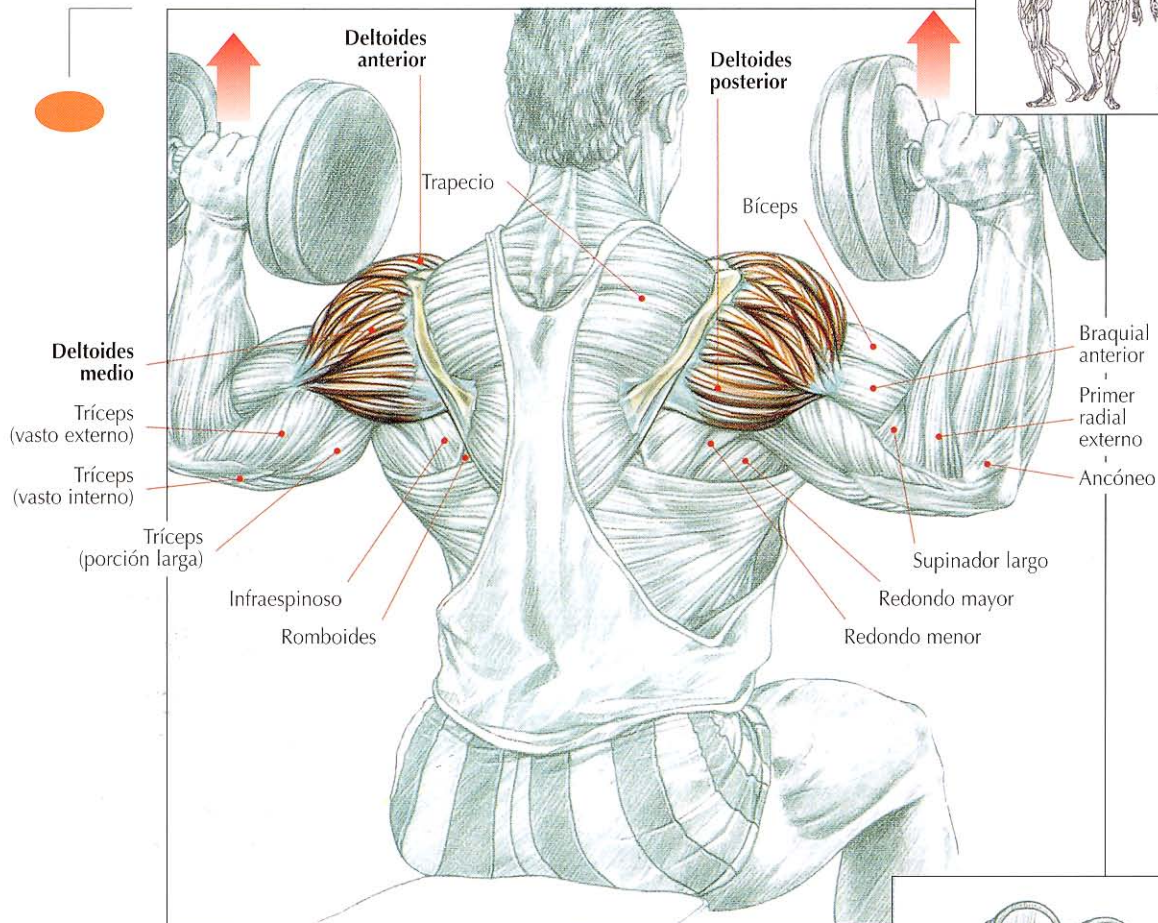


1. Agarre estrecho, codos hacia delante. Solicita principalmente el deltoides anterior y el haz clavicular del pectoral mayor.

2. Agarre ancho, codos separados. Solicita principalmente las porciones anterior y media del deltoides.


3

PRESS SENTADO CON MANCUERNAS



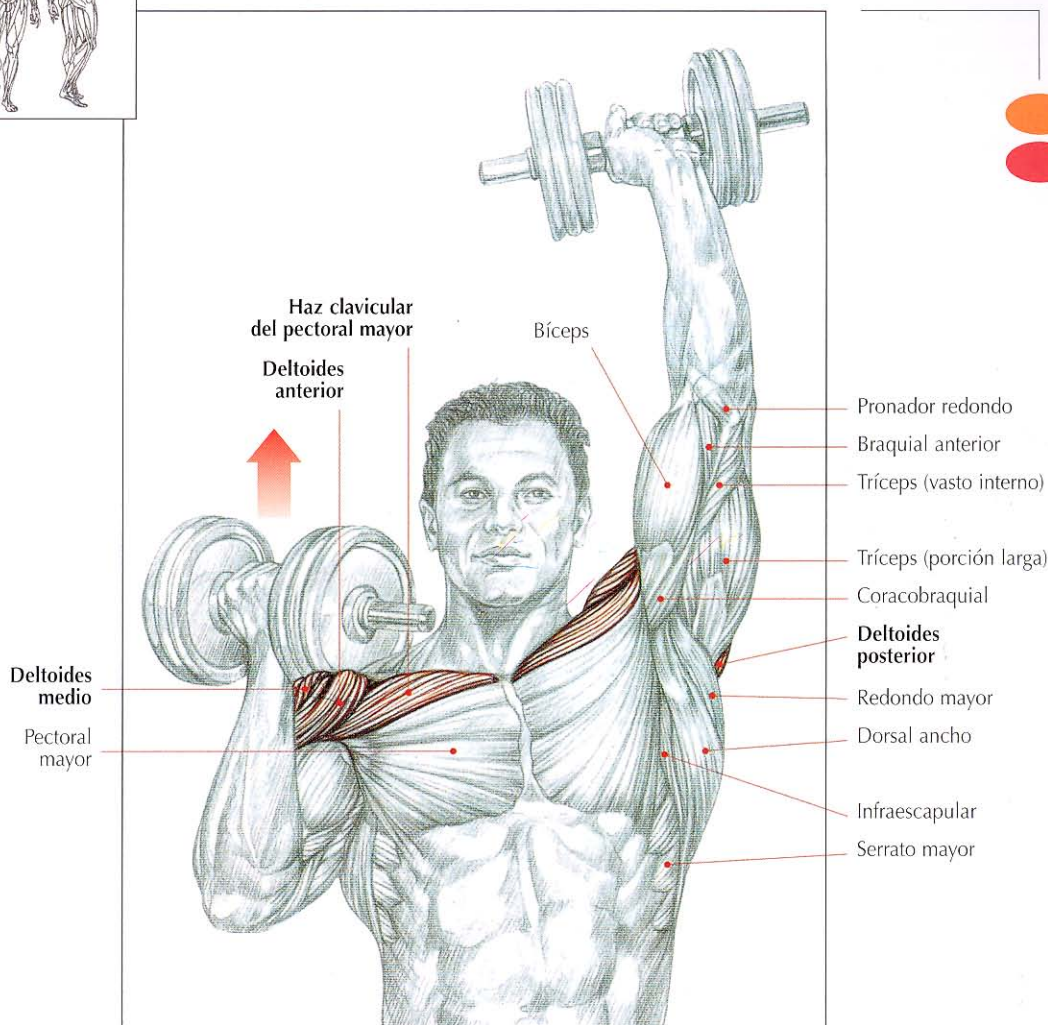
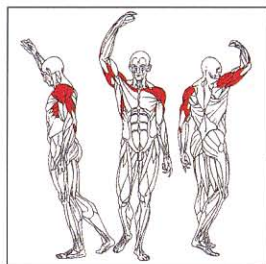
Sentado en un banco con la espalda bien recta, las mancuernas a la altura de los hombros cogidas en pronación:

- inspirar y desarrollar hasta estirar los brazos verticalmente. Espirar al final del movimiento. Este ejercicio solicita el deltoides, principalmente su porción media, así como el trapecio, el serrato mayor y el tríceps braquial. Este movimiento también puede realizarse de pie o alternando los dos brazos. Además la utilización de un respaldo permite evitar una curvatura excesiva de la espalda.



PRESS FRONTAL CON ROTACIÓN DE LA MUÑECA

4



Sentado en un banco, las mancuernas mantenidas a la altura de los hombros y cogidas en supinación:

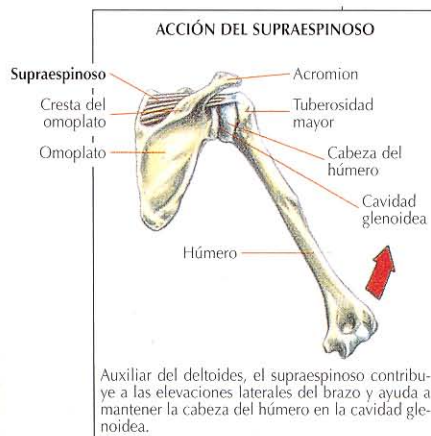
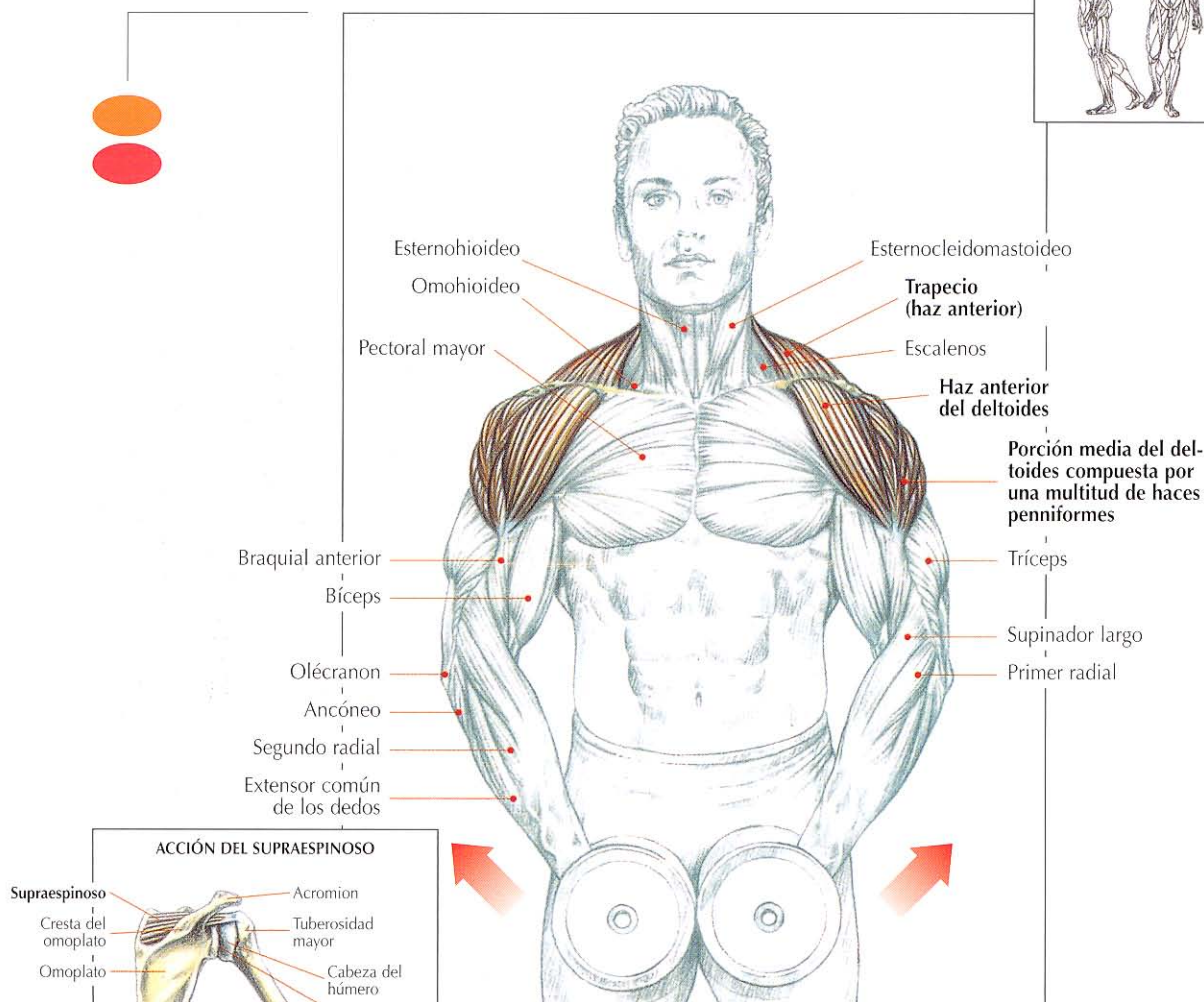
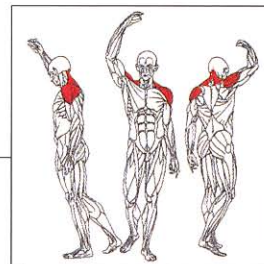
- inspirar y desarrollar alternativamente hasta estirar los brazos verticalmente efectuando una rotación de la muñeca de 90° llevando la mano a pronación. Espirar al final del movimiento.

Este ejercicio solicita el deltoides, principalmente el haz anterior así como el haz clavicular del pectoral mayor, el trapecio, el serrato mayor y el tríceps braquial.

Este movimiento también puede realizarse:

- sentado con un respaldo para evitar una curvatura excesiva de la espalda;
- de pie;
- o desarrollando simultáneamente las dos mancuernas.

5

ELEVACIONES LATERALES DE LOS BRAZOS
CON MANCUERNAS

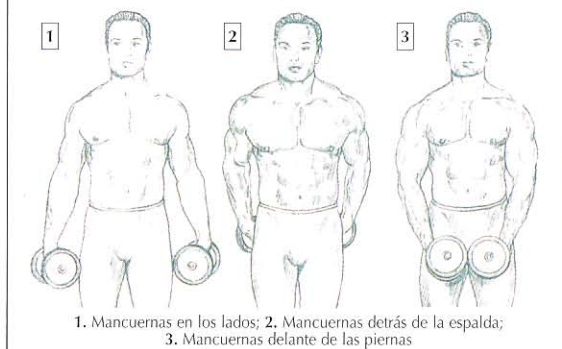
De pie, con las piernas ligeramente separadas, la espalda bien recta, los brazos paralelos al cuerpo, una mancuerna en cada mano:

– elevar los brazos hasta la horizontal manteniendo los codos ligeramente flexionados. Regresar a la posición de partida.

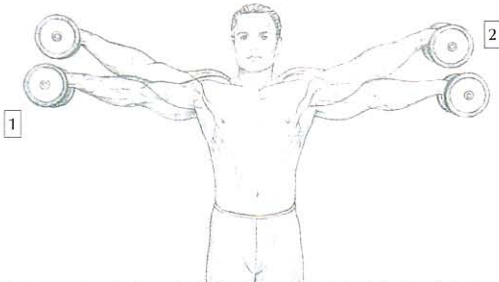Este movimiento solicita principalmente el deltoides

medio. Como este músculo está constituido por diversos haces penniformes que convergen sobre el húmero y su función es la de mantener cargas relativamente pesadas y desplazar el brazo con precisión en todos los planos del espacio, lo más razonable es adaptar el entrenamiento a la especificidad de este músculo variando el inicio del movimiento (manos detrás de las nalgas, manos a los lados o manos delante) lo cual permite trabajar correctamente el conjunto de los haces del deltoides medio.

POSICIÓN DE PARTIDA: VARIANTES

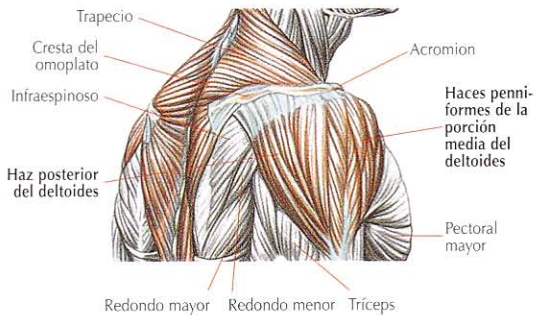


FIN DEL MOVIMIENTO: VARIANTES



1. Los brazos elevados hasta la horizontal: acción de los deltoides; 2. Los brazos elevados por encima de la horizontal: acción de la parte superior y anterior de los trapecios

EL HOMBRO VISTO DE PERFIL



MÚSCULO FUSIFORME

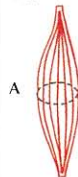


MÚSCULO PENNIFORME

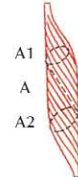

Un músculo penniforme desplaza, proporcionalmente, un mayor peso que un músculo fusiforme, pero en una distancia más corta. Durante las elevaciones laterales, los haces penniformes del deltoides medio, con una gran fuerza pero con un pequeño potencial de contracción, actúan en sinergia con los haces anteriores y posteriores del deltoides para llevar el brazo hasta la horizontal.

MÚSCULO FUSIFORME



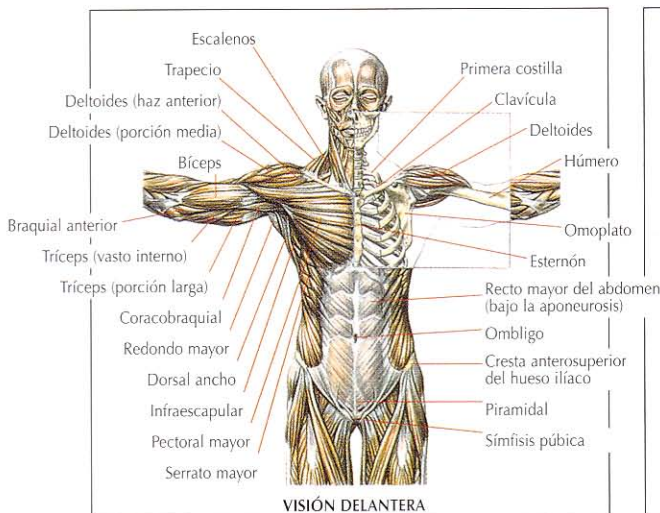
MÚSCULO PENNIFORME



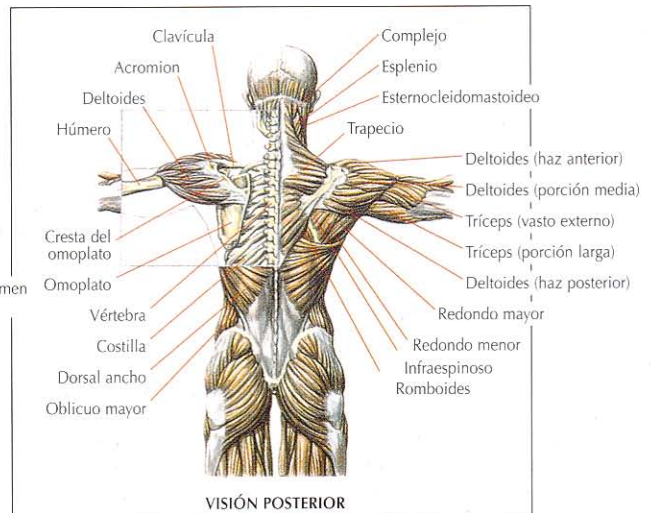
La suma de filamentos de actina* y miosina* de un músculo fusiforme es igual a su sección transversal A.

La suma de filamentos de actina y miosina de un músculo penniforme es igual a la suma A de las secciones oblicuas A1 y A2.

* Elementos motores de un músculo cuya fuerza de contracción máxima es aproximadamente de 56 Kg/cm² de sección.



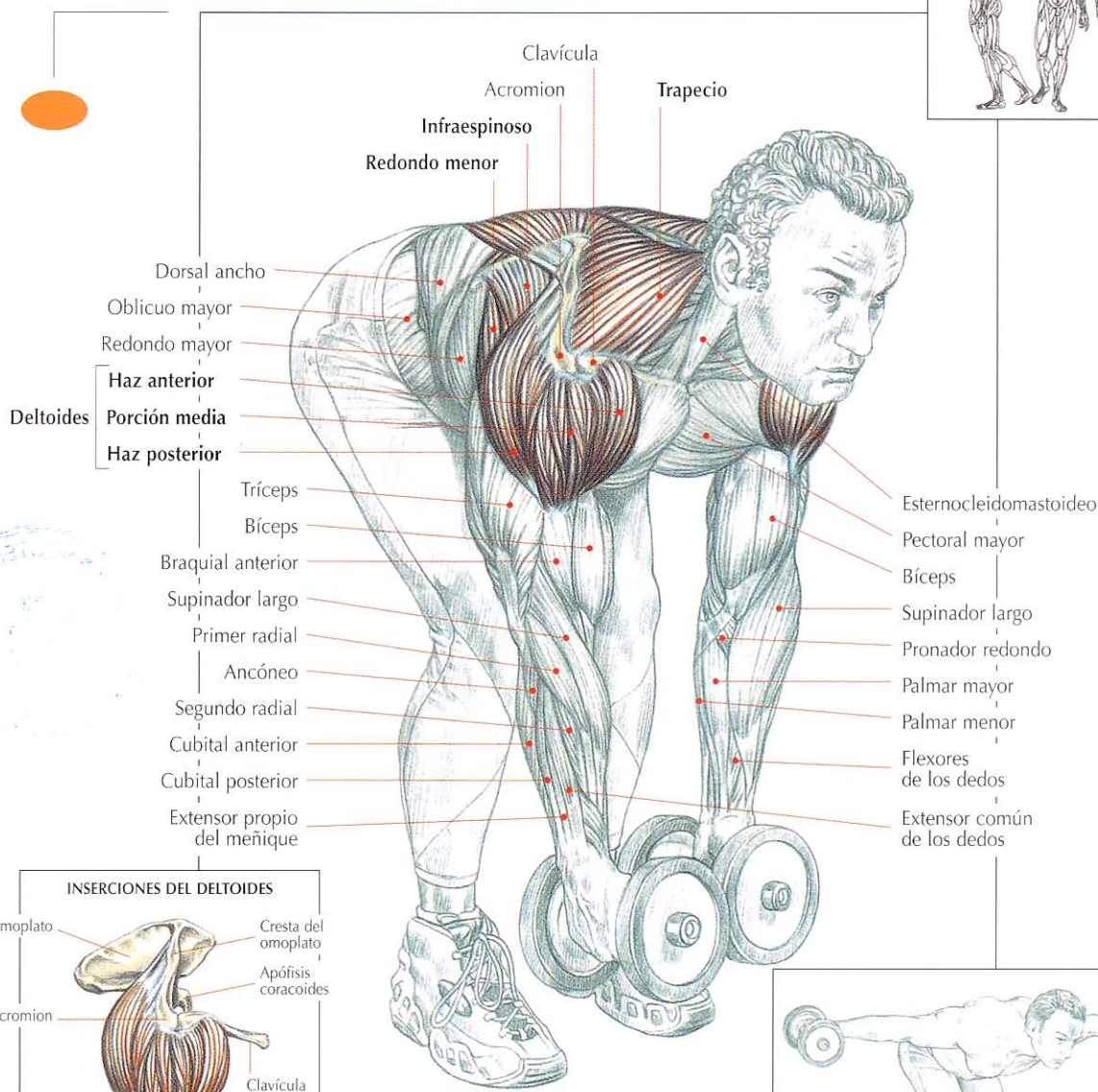
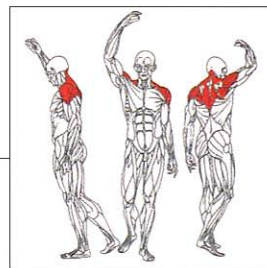
VISIÓN DELANTERA



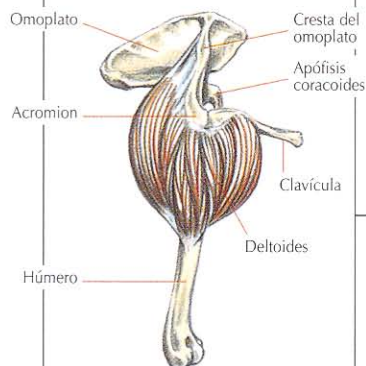
VISIÓN POSTERIOR

6

ELEVACIONES LATERALES, TRONCO INCLINADO HACIA DELANTE O PÁJARO



INSERSIONES DEL DELTOIDES

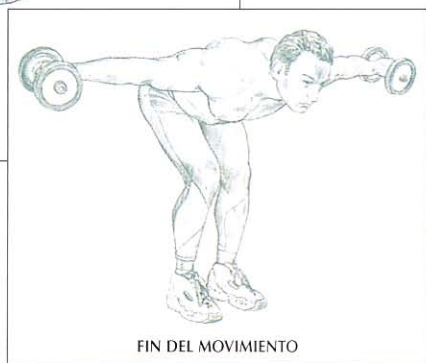

De pie, las piernas separadas y ligeramente flexionadas, tronco inclinado hacia delante, manteniendo la espalda recta, los brazos colgando, mancuernas en las manos, codos ligeramente flexionados:

– elevar los brazos hasta la horizontal.

Este ejercicio trabaja el conjunto de los hombros acentuando el trabajo sobre el deltoides posterior. Si se juntan los omóplatos al final del movimiento, se solicita el trapecio —porciones media e inferior—, el romboides, el redondo menor y el infraespinoso.

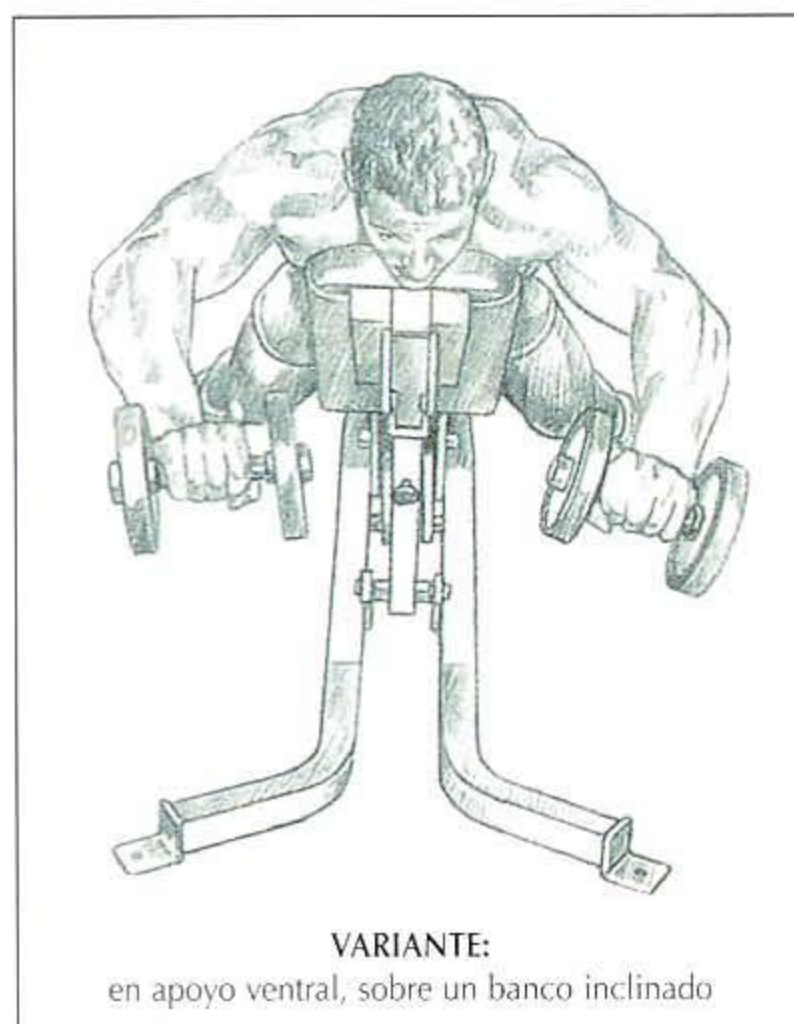
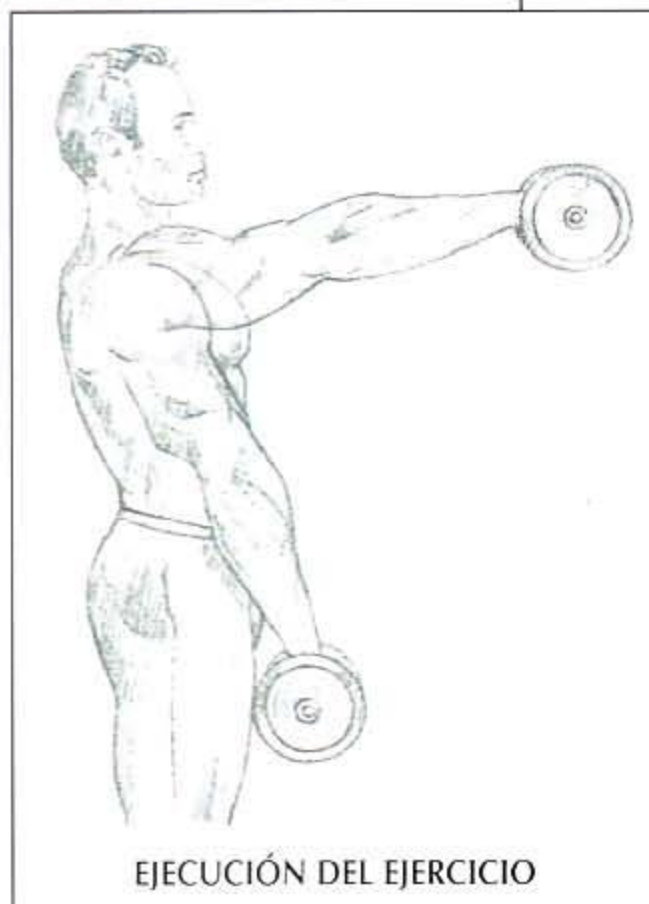
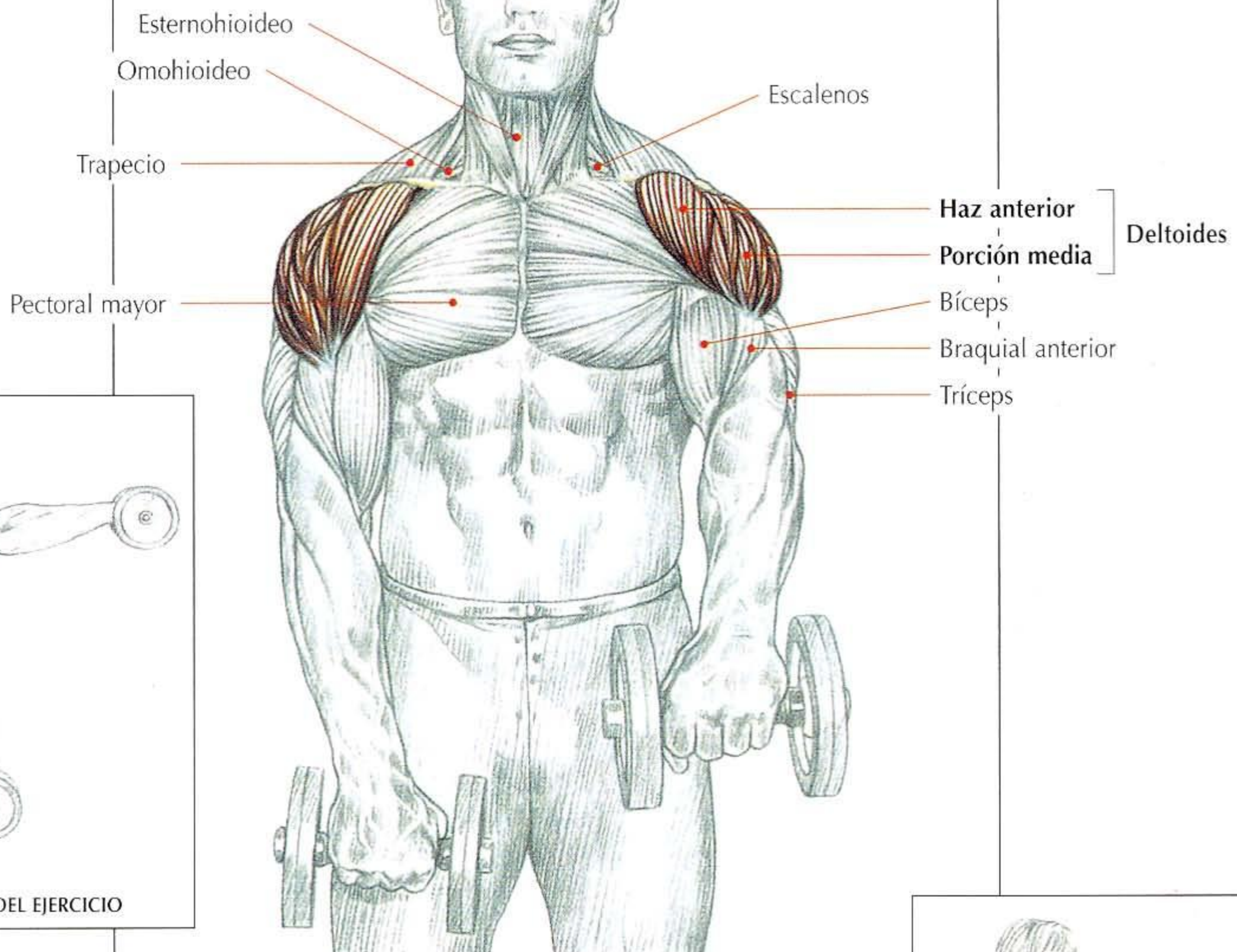
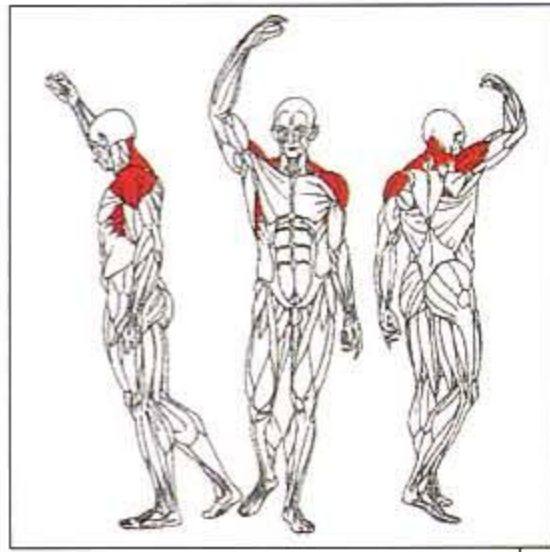
Variante. — Este ejercicio se puede realizar sentado en un banco inclinado con el busto en apoyo ventral.



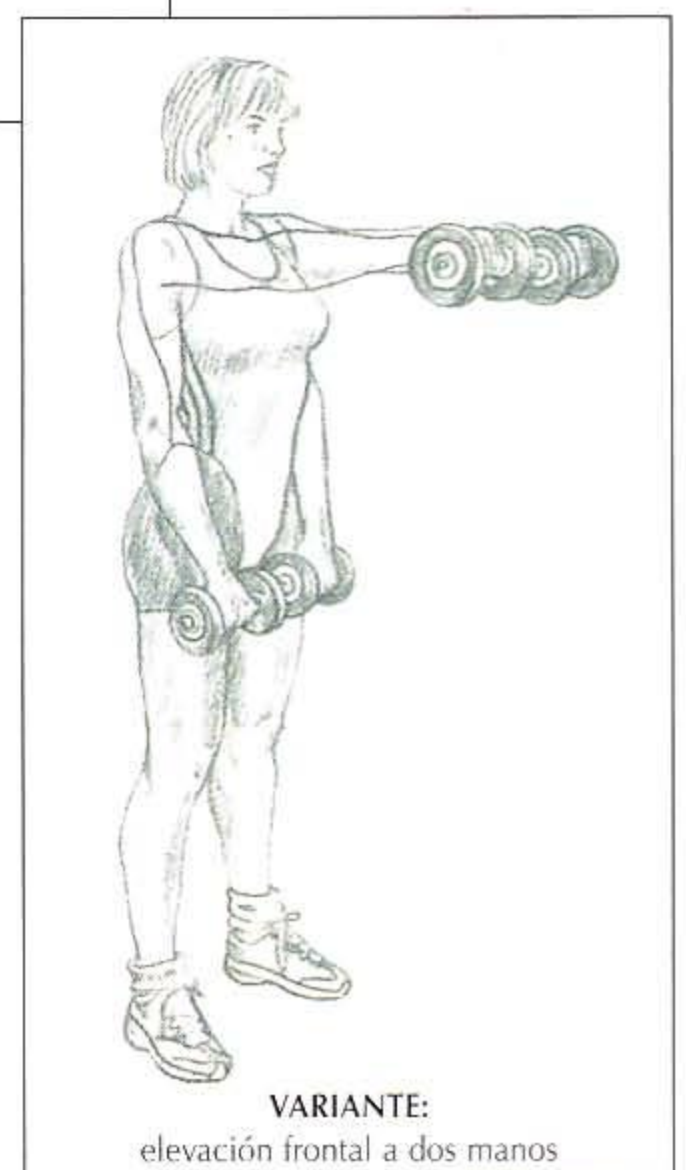
FIN DEL MOVIMIENTO

ELEVACIONES FRONTALES ALTERNAS CON MANCUERNAS

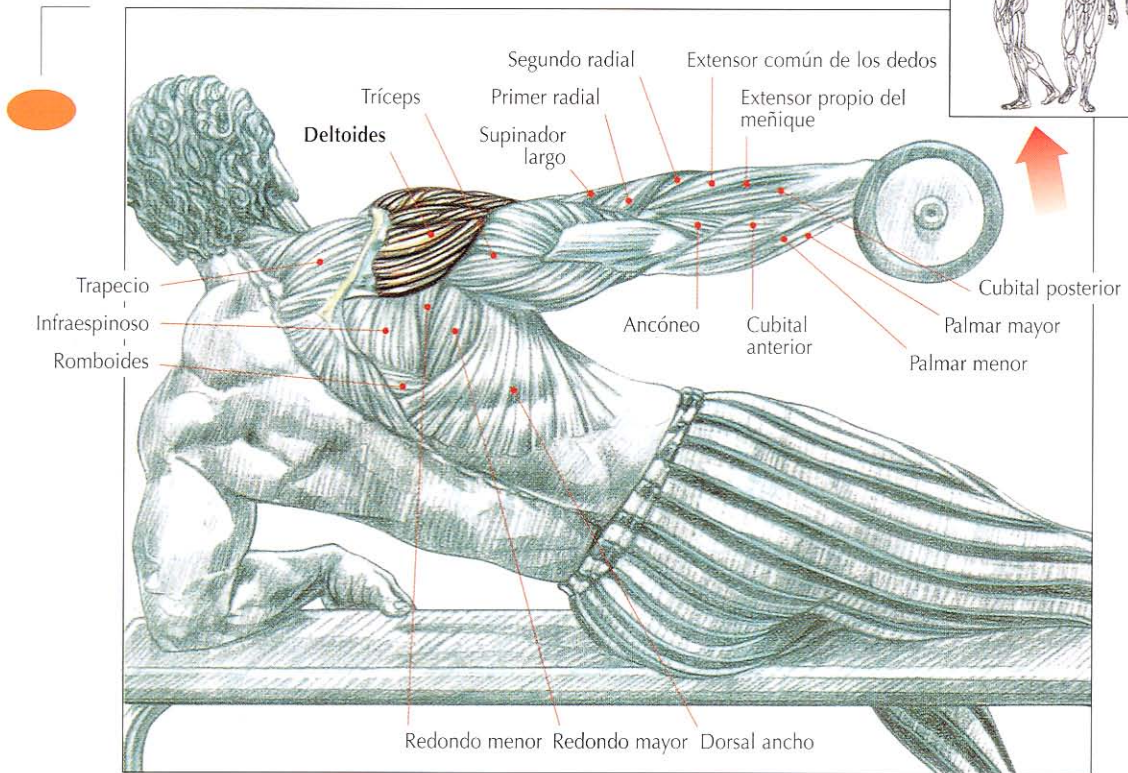
7



De pie, los pies ligeramente separados, las mancuernas asidas en pronación apoyadas sobre los muslos o ligeramente sobre los costados:
– elevaciones alternadas de los brazos hacia delante o (antepulsión) hasta el nivel de los ojos.
Este ejercicio solicita principalmente el deltoides anterior, el haz clavicular del pectoral mayor y en menor medida, el resto del deltoides. En todos los movimientos de elevación de los brazos, los fijadores de los omoplatos sobre la caja torácica, como el serrato mayor y el romboides, también son solicitados permitiendo al húmero moverse sobre una base estable.



8

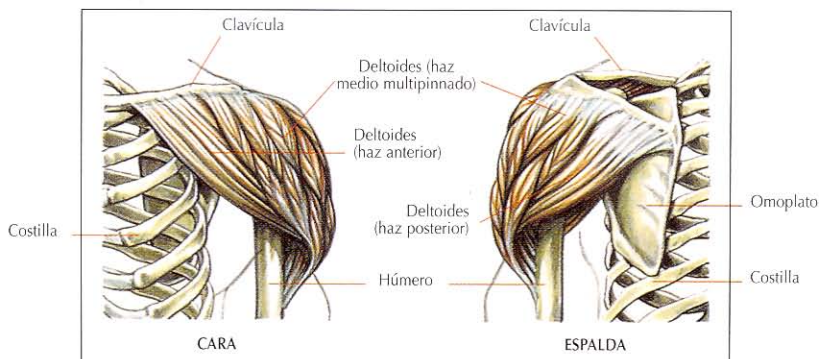
ELEVACIONES LATERALES,
ACOSTADO DE LADO

Estirado de lado en el suelo o sobre un banco, una mancuerna cogida en pronación:

– inspirar y elevar el brazo hasta la vertical. Espirar al final del movimiento.

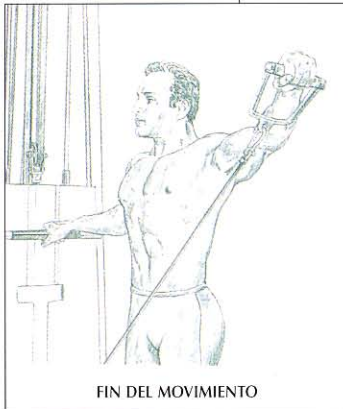
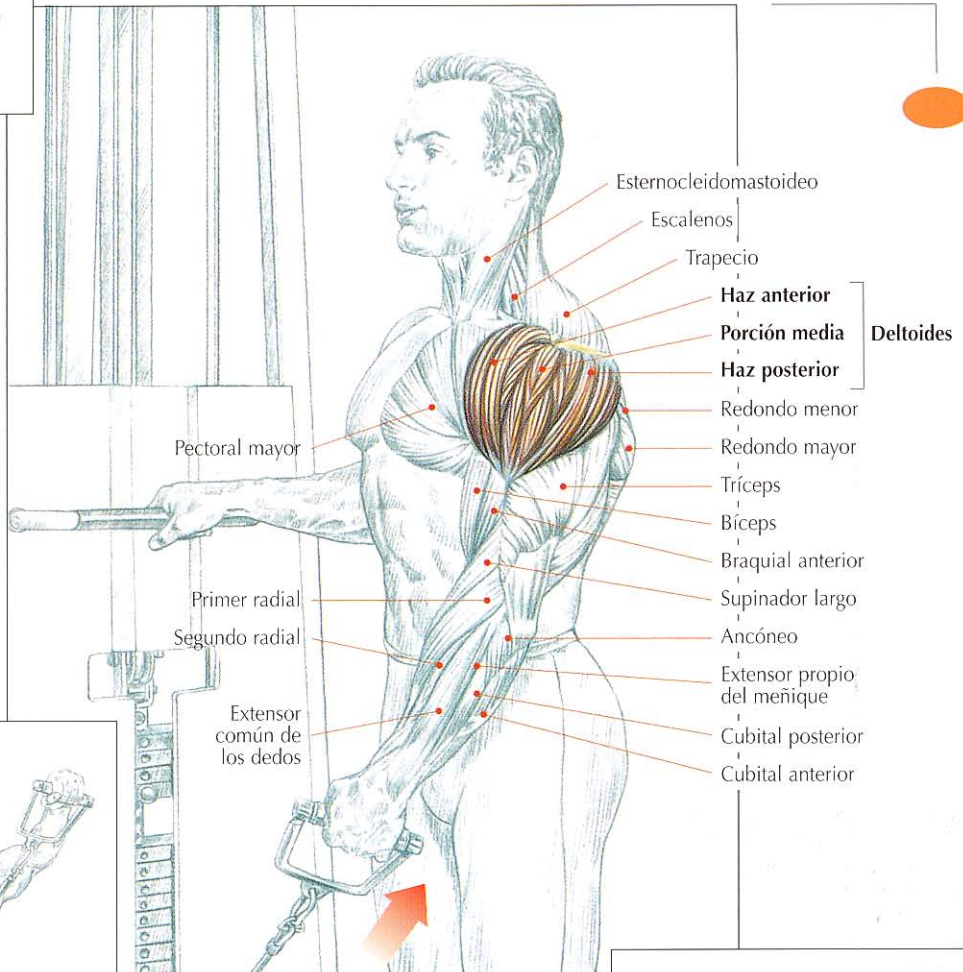
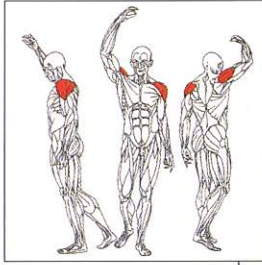
A diferencia de las elevaciones «de pie», que solicitan progresivamente el músculo hasta una intensidad máxima al final del movimiento (cuando los brazos llegan a la horizontal), este ejercicio trabaja el deltoides de una manera diferente, concentrando el esfuerzo al principio de la elevación. Los mejores resultados se obtienen con series largas de 10 a 20 repeticiones.

Observación. — Este movimiento solicita el infraespinoso, músculo que interviene principalmente en el inicio de la elevación. Variando la posición de partida (mancuerna situada delante, encima del muslo o detrás), se pueden solicitar todos los haces del deltoides.



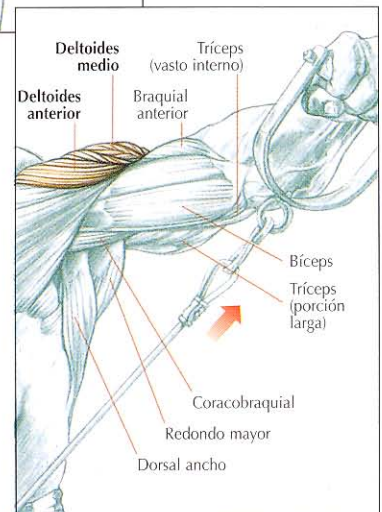
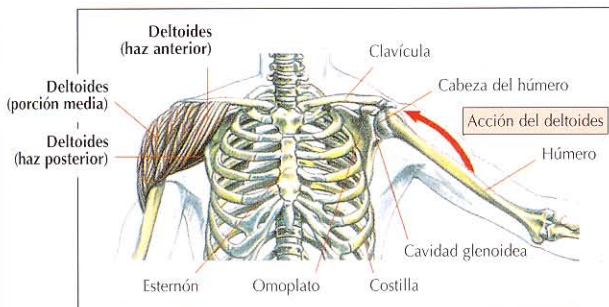
ELEVACIONES LATERALES ALTERNAS CON POLEA BAJA

9

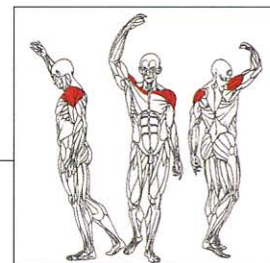
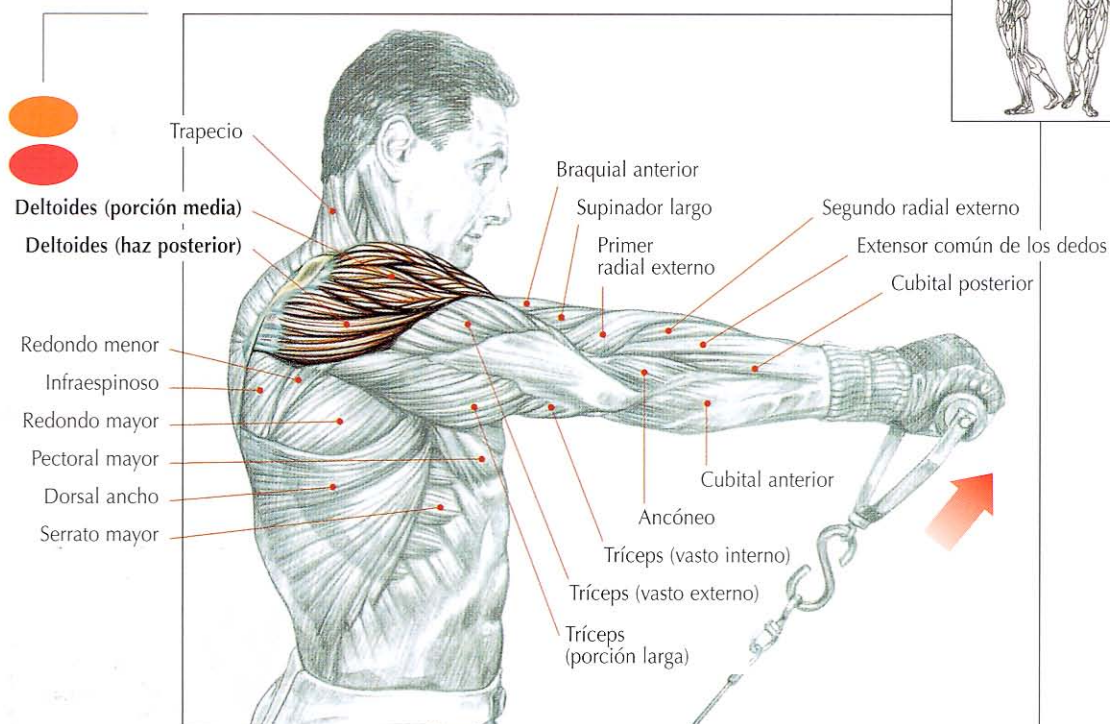


El mango cogido con la mano, brazo paralelo al tronco:
– elevar el brazo hasta la horizontal.

Este ejercicio desarrolla el deltoides y principalmente su porción media que al ser multipinnada, es decir, compuesta de varios haces en forma de pluma, hace que sea más conveniente variar los ángulos de trabajo a fin de solicitar todos los haces.



10 ELEVACIONES FRONTALES ALTERNAS CON POLEA BAJA



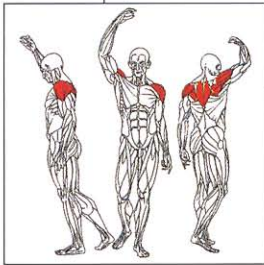
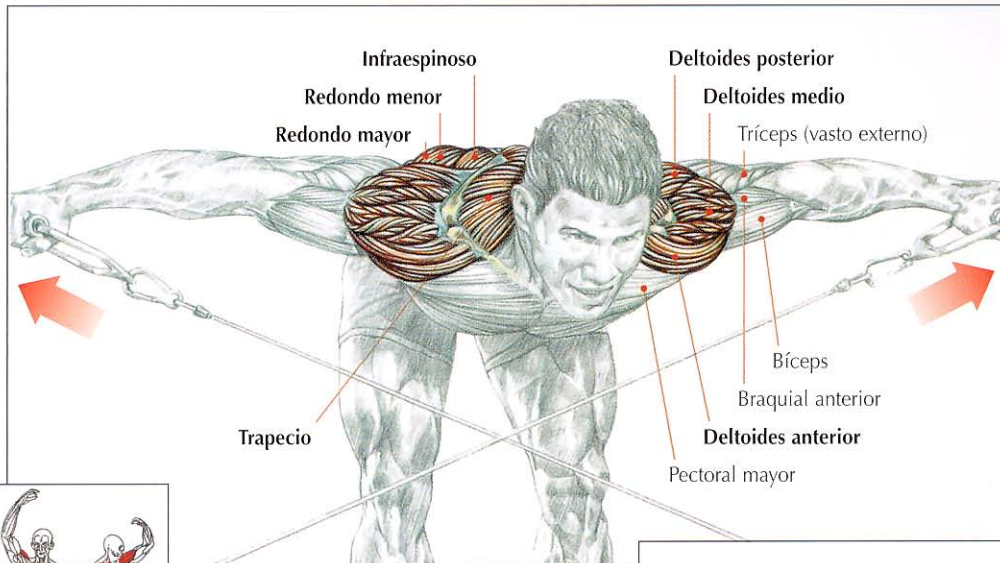
De pie, los pies ligeramente separados, brazos paralelos al tronco, mango cogido con la mano, asido en pronación:

– inspirar y elevar los brazos hacia delante, hasta la altura de los ojos. Espirar al final del movimiento.

Este ejercicio solicita principalmente el deltoides así como el haz clavicular del pectoral mayor y, en menor medida, la porción corta del bíceps.

ELEVACIONES POSTERIORES CON POLEA BAJA, TRONCO INCLINADO HACIA DELANTE O PÁJARO EN POLEA

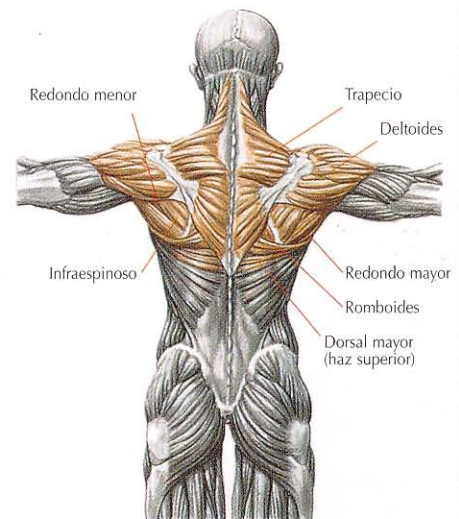
11



De pie, los pies separados, piernas ligeramente flexionadas, tronco inclinado hacia delante, manteniendo la espalda recta, los brazos colgando, un mango en cada mano, los cables de las dos poleas cruzados:

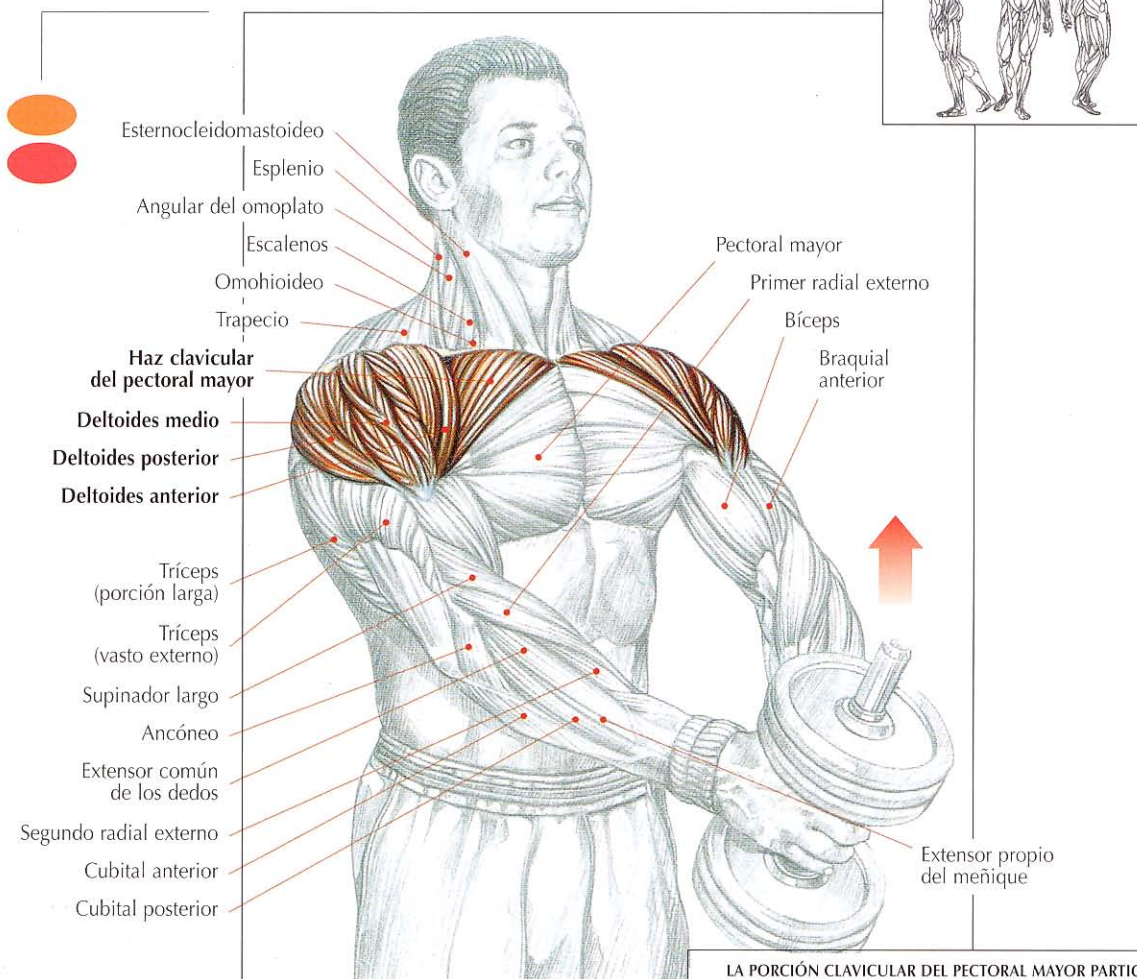
– inspirar y elevar los brazos hasta la horizontal. Espirar al final del movimiento.

Este ejercicio trabaja el deltoides, principalmente su porción posterior. Cabe señalar que al final del movimiento, cuando se juntan los omóplatos, también se solicita el trapecio (porciones media e inferior) y el romboides.



PARTES TRABAJADAS

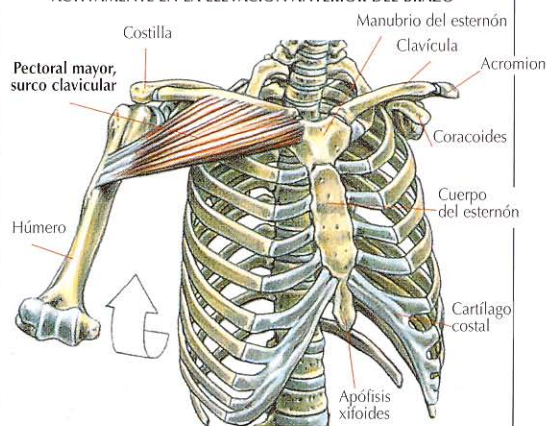
12 ELEVACIONES FRONTALES CON UNA MANCUERNA



De pie, piernas ligeramente separadas, espalda bien recta, abdominales contraídos, una mancuerna apoyada sobre los muslos, manos cruzadas sobre el mango, palmas frente a frente, brazos estirados:


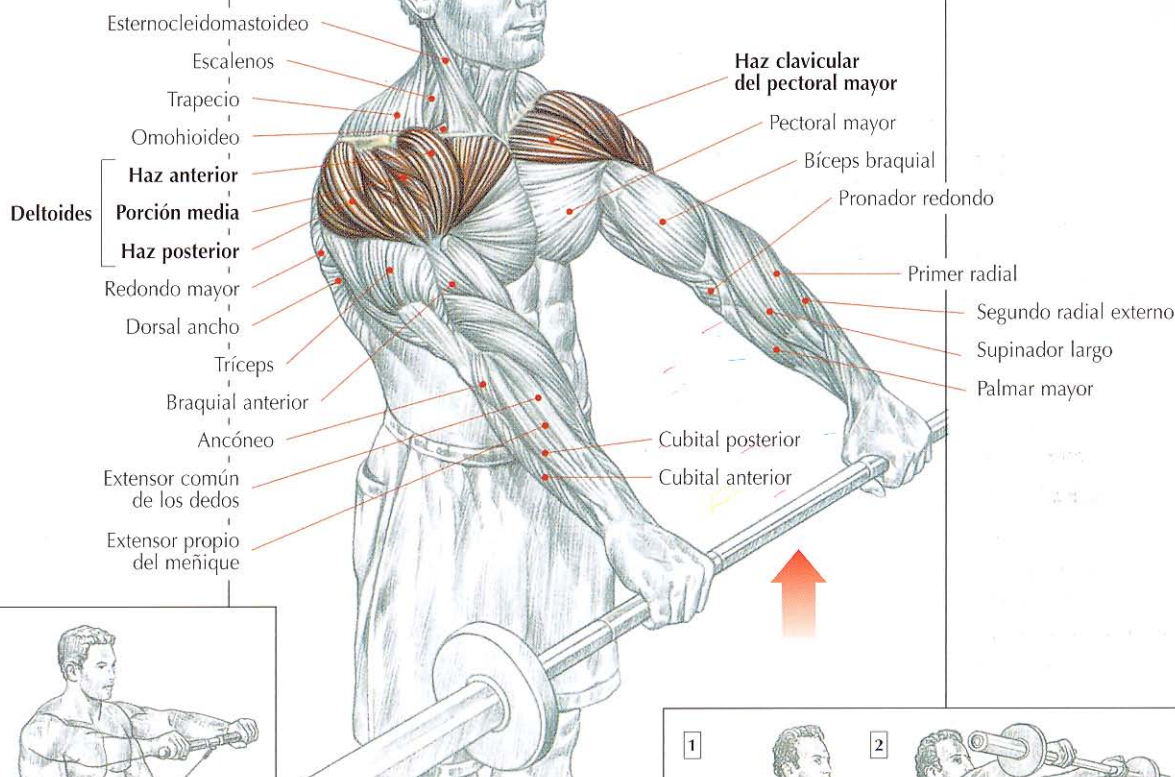
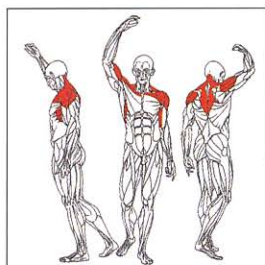
– inspirar y elevar la mancuerna hasta la altura de los ojos, volver a bajar despacio evitando cualquier sacudida. Espirar al final del movimiento. Este ejercicio solicita el deltoides y principalmente su haz anterior además del haz clavicular del pectoral mayor y la porción corta del bíceps. Cabe señalar que todos los fijadores del omoplato son solicitados en contracción isométrica lo cual permite al húmero moverse sobre una base estable.

LA PORCIÓN CLAVICULAR DEL PECTORAL MAYOR PARTICIPA ACTIVAMENTE EN LA ELEVACIÓN ANTERIOR DEL BRAZO



ELEVACIONES FRONTALES CON BARRA

13

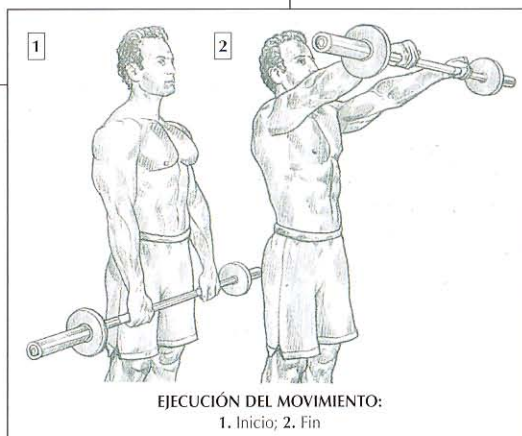


De pie, piernas ligeramente separadas, barra apoyada sobre los muslos, asida con las manos en pronación, espalda bien recta, abdominales contráidos:

– inspirar y elevar la barra —brazos estirados— hasta la altura de los ojos. Espirar al final del movimiento. Este ejercicio solicita el deltoides anterior, el haz clavicular del pectoral mayor, el infraespinoso y en menor medida, el trapecio, el serrato mayor y la porción corta del bíceps.

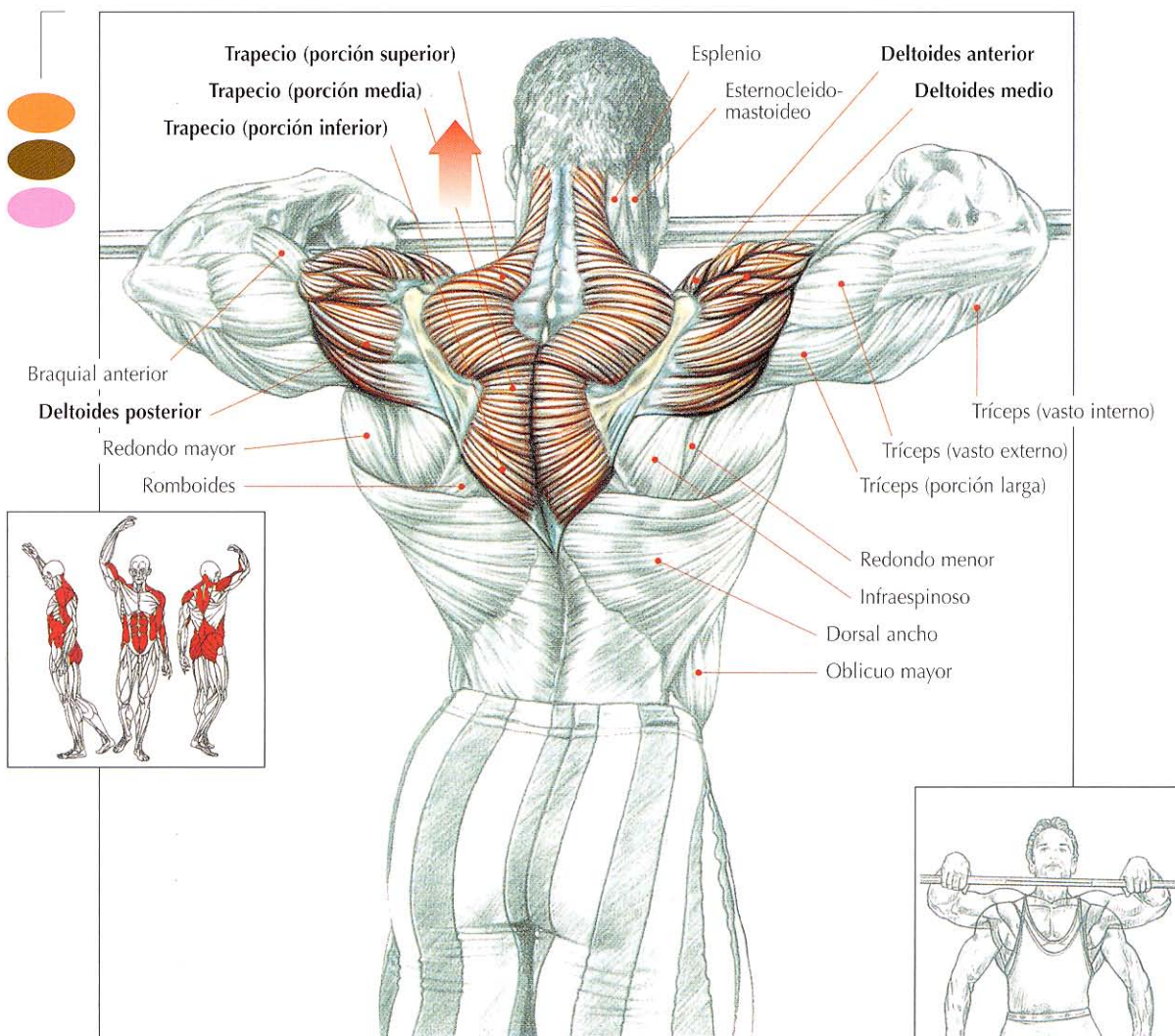
Si se continúa la elevación, el haz

posterior del deltoides entra en juego, reforzando el trabajo de los demás músculos y permitiendo elevar el brazo hasta la vertical. El ejercicio también puede realizarse con la polea baja, la espalda contra el aparato y el cable pasando entre las piernas.



Observación. — El bíceps braquial participa, pero en menor medida, en todas las elevaciones frontales del brazo.

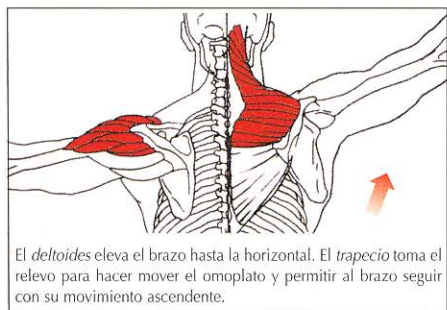
14 REMO AL CUELLO, MANOS SEPARADAS (O «ROWING VERTICAL»)



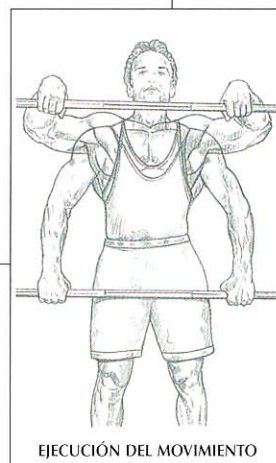
De pie, piernas ligeramente separadas, espalda bien recta, barra cogida en pronación apoyada sobre los muslos, manos separadas un poco más que la anchura de los hombros:

– inspirar y tirar de la barra hasta el mentón elevando los codos lo más alto posible. Controlar el descenso de la barra evitando las sacudidas. Espirar al final del esfuerzo.

Este ejercicio solicita principalmente el conjunto de los deltoides, los trapecios, los bíceps y los músculos del antebrazo, los glúteos, los sacrolumbares y los abdominales. Es un movimiento de base muy completo que permite obtener un físico «hércúleo».

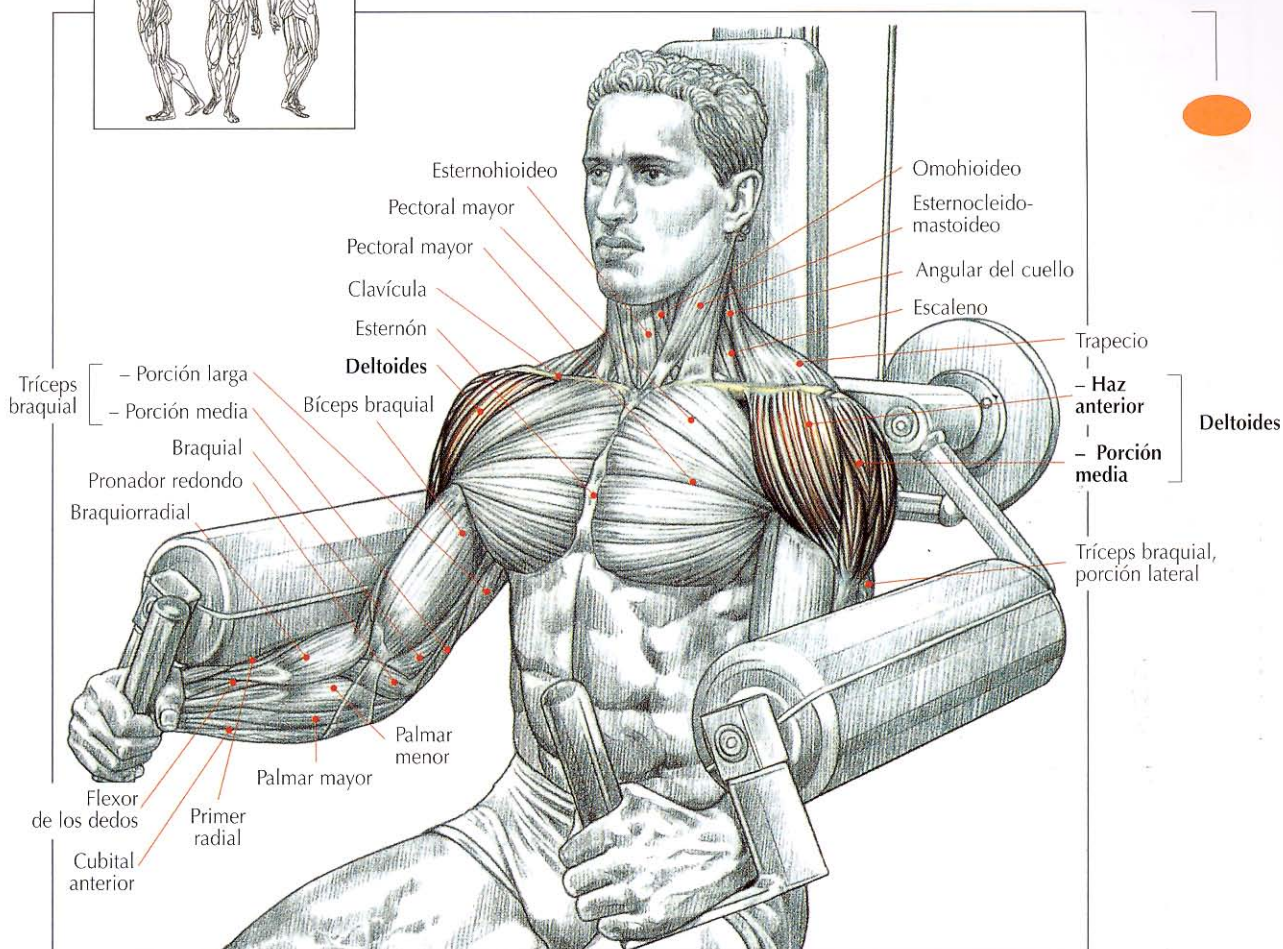


El *deltoides* eleva el brazo hasta la horizontal. El *trapecio* toma el relevo para hacer mover el omoplato y permitir al brazo seguir con su movimiento ascendente.

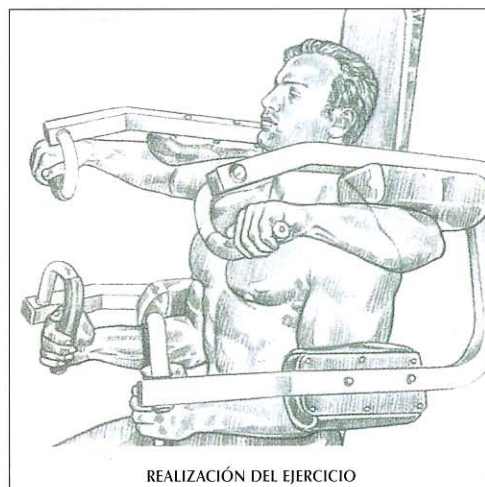


ELEVACIONES laterales EN «APARATO ESPECÍFICO» O MÁQUINA

15



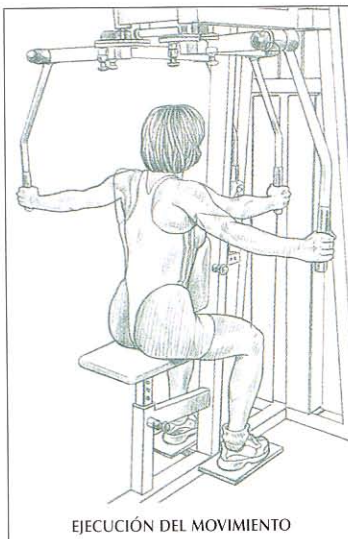
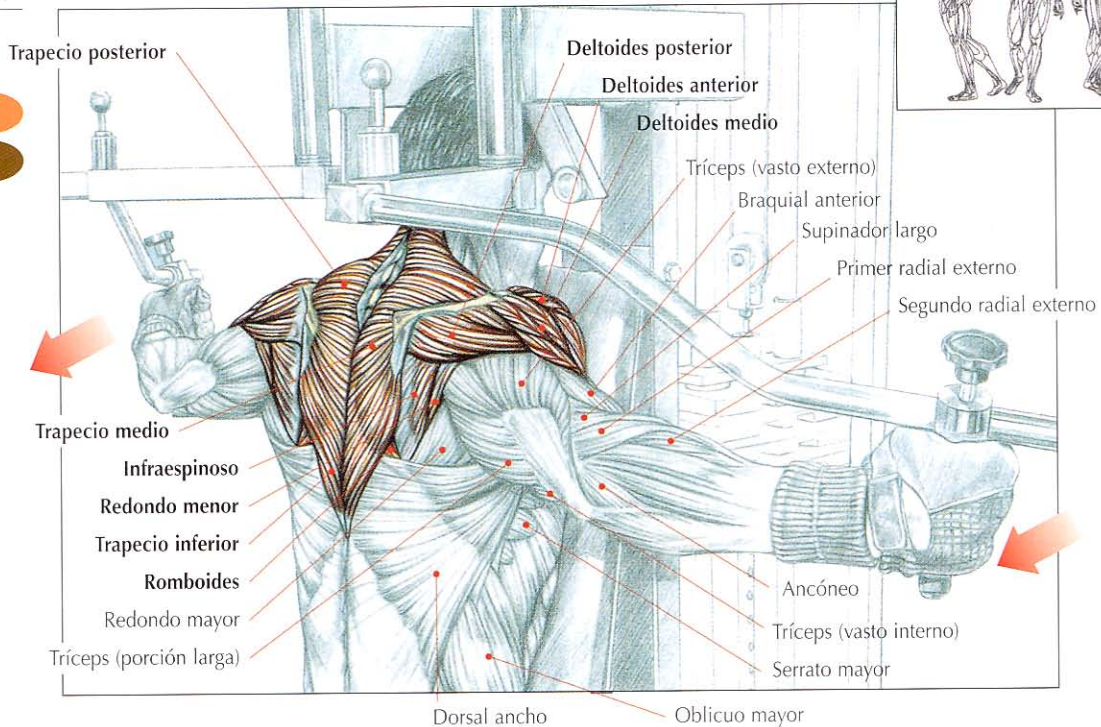
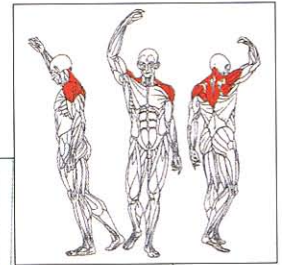
Sentado en la máquina, los mangos cogidos con las manos:
 – inspirar y elevar los codos hasta la horizontal. Espirar al final del movimiento. Este ejercicio solicita el deltoides centrando la parte esencial del esfuerzo en la porción media. También solicita el músculo supraespinoso situado en profundidad bajo el deltoides, y si la elevación de los brazos se prolonga más allá de la horizontal, la porción superior del trapecio.
 Es un excelente movimiento para los principiantes ya que no necesita ningún esfuerzo de concentración para colocarse correctamente y permite ejecutar repeticiones en series largas.



REALIZACIÓN DEL EJERCICIO

16

DELTOIDES POSTERIOR EN MÁQUINA ESPECÍFICA



Sentado de cara a la máquina, pecho apoyado sobre el respaldo, brazos estirados hacia delante, mangos cogidos con las manos:

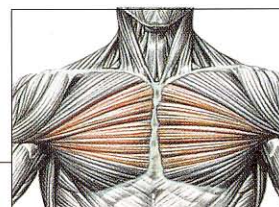
– inspirar, separar los brazos y juntar los omoplatos al final del movimiento. Espirar.

Este ejercicio solicita:

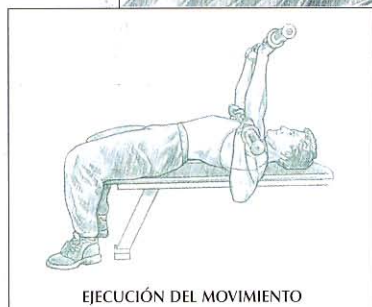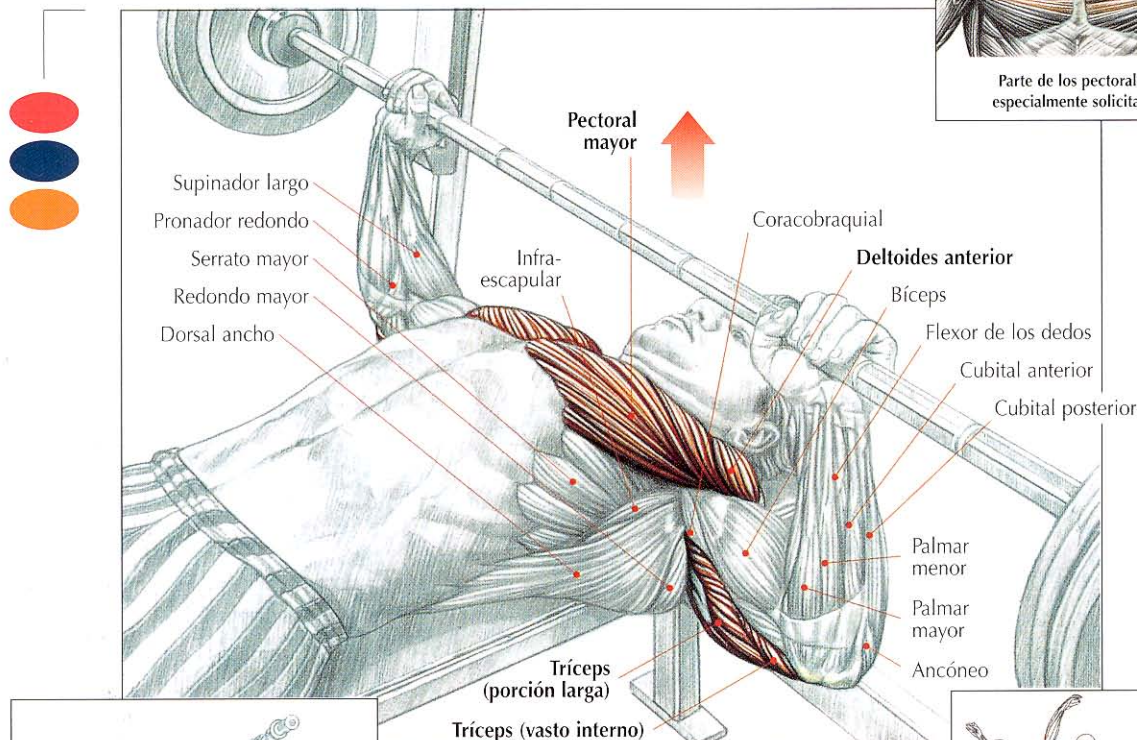
- el deltoides, principalmente su porción posterior;
- el infraespinoso;
- el redondo menor y al final del movimiento, durante la aproximación de los omoplatos;
- el trapecio;
- y el romboidees.

1. *Press* de banca plano (o «*bench press*»)
2. *Press* de banca plano, manos juntas
3. *Press* de banca inclinado
4. *Press* de banca declinado
5. Flexiones de brazos en el suelo
6. Dips o fondos en paralelas
7. *Press* con mancuernas en banco plano
8. Aperturas con mancuernas en banco plano
9. *Press* con mancuernas en banco inclinado
10. Aperturas con mancuernas en banco inclinado
11. Aperturas en contractor de pecho
12. Cruces de pie con poleas
13. «*Pull-over*» con mancuerna
14. «*Pull-over*» con barra en banco plano

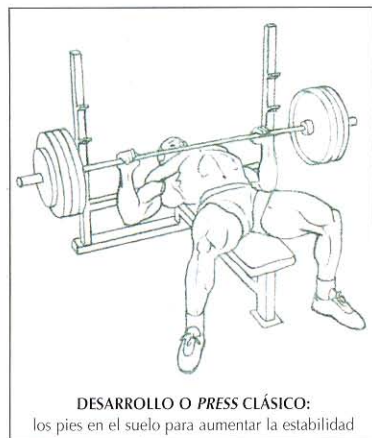
1 PRESS DE BANCA PLANO (O «BENCH PRESS»)



Parte de los pectorales especialmente solicitada



EJECUCIÓN DEL MOVIMIENTO

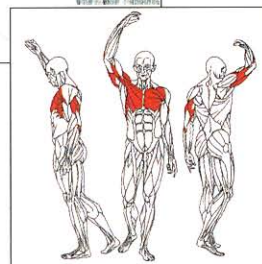


DESARROLLO O PRESS CLÁSICO:
los pies en el suelo para aumentar la estabilidad

Acostado sobre un banco plano, glúteos en contacto con el banco, pies en el suelo:

- coger la barra, manos en pronación y separadas en una longitud mayor a la anchura de los hombros;
- inspirar y bajar la barra hasta el pecho, controlando el movimiento;
- desarrollar expirando al final del esfuerzo.

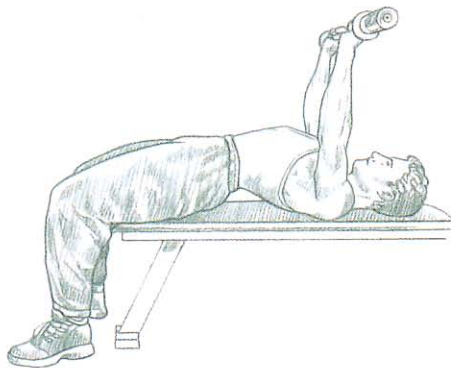
Este ejercicio solicita el pectoral mayor en todo su conjunto, el pectoral menor, los tríceps, el deltoides anterior, los serratos y el coracobraquial.



Variantes:

- (1) Este movimiento se puede realizar curvando la espalda como en los «power-lifter», esta posición permite poner en juego la parte inferior de los pectorales más potente y por lo tanto, poder desarrollar cargas más pesadas. No obstante, esta variante debe realizarse con prudencia para proteger la espalda.
- (2) Ejecutando el desarrollo con los codos paralelos al cuerpo, se concentrará el trabajo sobre los deltoides anteriores.
- (3) Variando la separación de las manos, se solicitará:
 - manos juntas: la parte central de los pectorales;
 - manos más separadas: la parte externa de los pectorales.
- (4) Variando el recorrido de la barra, se solicitará:
 - bajando la barra sobre el extremo condriocostal: la parte inferior de los pectorales;
 - bajando la barra sobre el centro de los pectorales: los haces medianos;
 - bajando la barra sobre la horquilla esternal: los haces claviculares del músculo.
- (5) Para las personas que padezcan de la espalda o busquen un mejor aislamiento del trabajo de los pectorales, el «desarrollo» puede realizarse con las rodillas flexionadas, muslos tocando el pecho.
- (6) Finalmente, el «desarrollo» puede ser ejecutado en carga guiada.

VARIANTE ESPALDA ARQUEADA

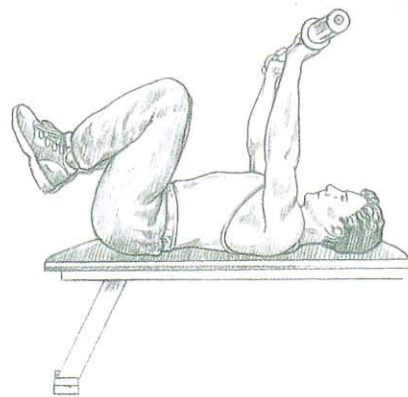


La ejecución del desarrollo-acostado espalda arqueada a la manera de los powerlifters permite elevar pesos sensiblemente más elevados ya que la parte inferior de los pectorales —muy poderosa— está muy solicitada.

En competición, los pies y la cabeza no deben moverse. Además, las nalgas deberán permanecer siempre en contacto con el banco.

Las personas que padezcan de la espalda deben evitar esta variante.

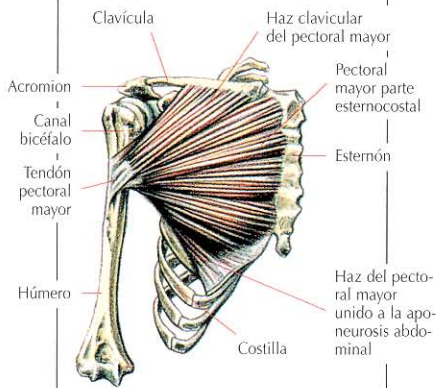
VARIANTE PIERNAS LEVANTADAS



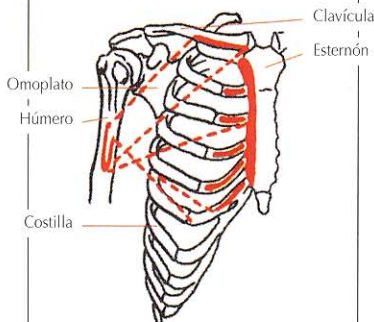
La realización del movimiento piernas levantadas permite evitar la hiperlordosis que provoca dolores lumbares en las personas propensas.

Esta variante también se utiliza para disminuir el esfuerzo de la parte inferior de los pectorales desplazando el trabajo hacia los haces medio y clavicular.

EL PECTORAL MAYOR



INSERIONES DEL PECTORAL MAYOR



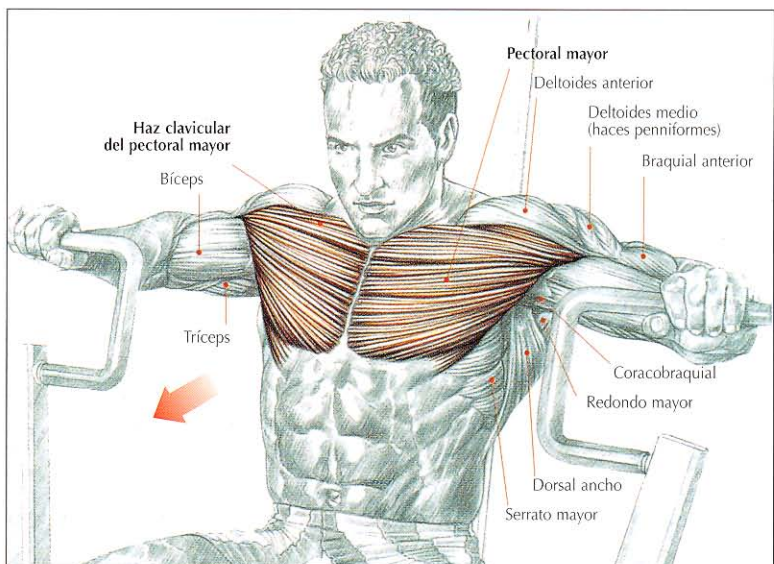
Variante en la máquina específica:

Sentado o acostado, según la máquina, asir la barra o los mangos:

– inspirar y desarrollar, espirar al final del movimiento.

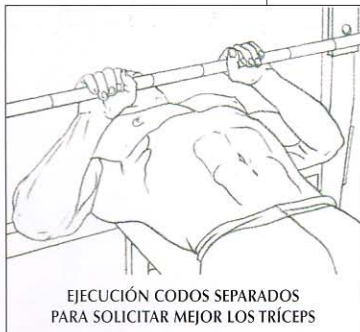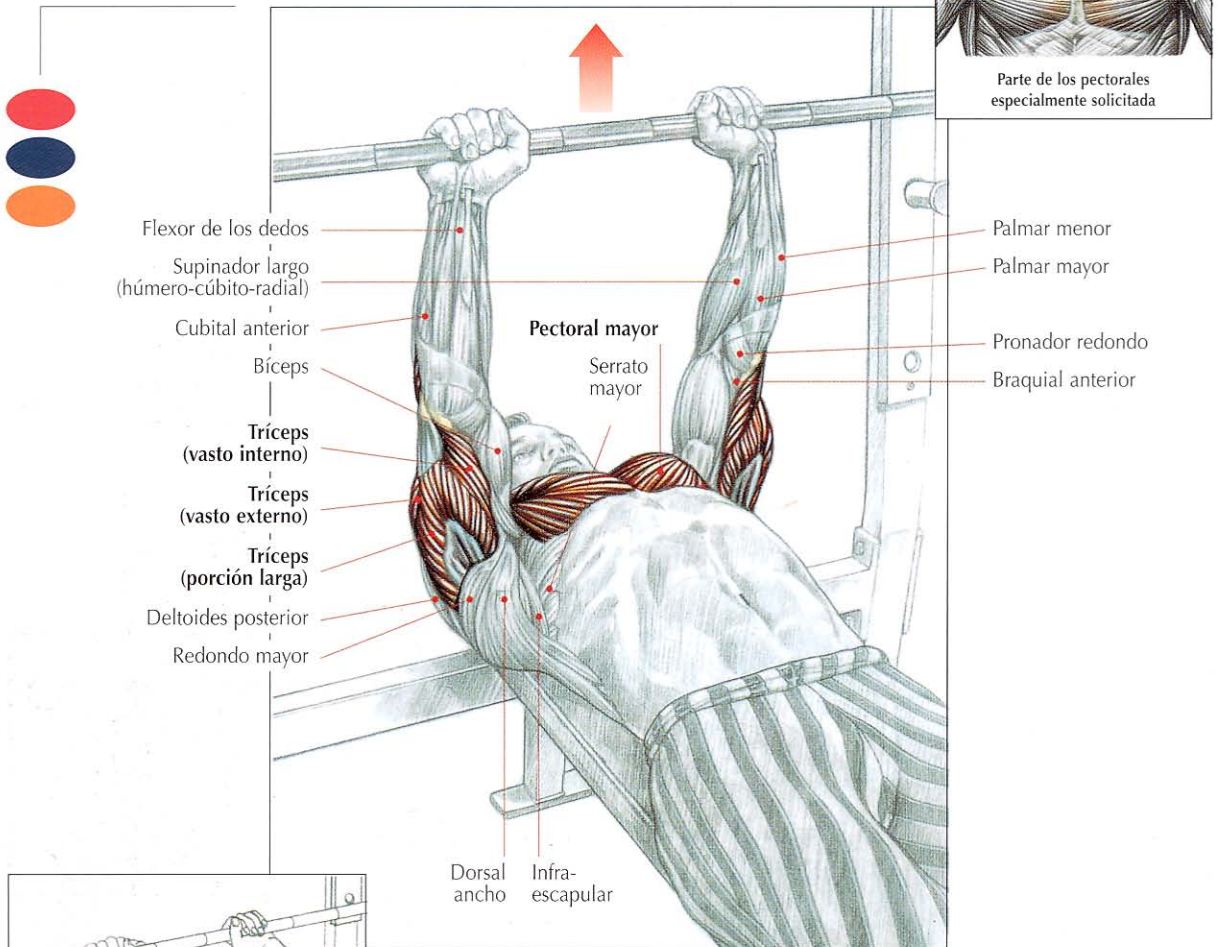
Este ejercicio, sin riesgo, es excelente para una primera aproximación del desarrollo y permite solicitar los pectorales sin esfuerzo de concentración en la colocación del cuerpo. De esta manera, los principiantes en musculación pueden adquirir un mínimo de fuerza para pasar al desarrollo libre.

Para los atletas experimentados en musculación, favorece, según las máquinas, la localización del esfuerzo sobre los haces superior, medio o inferior del pectoral mayor y por la misma razón, contribuye a equilibrar el desarrollo del músculo en un sentido estético.



2

PRESS DE BANCA PLANO MANOS JUNTAS

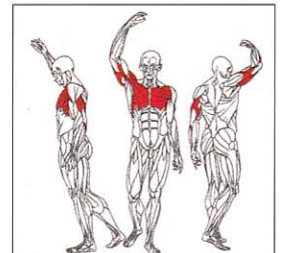


Acostado sobre un banco plano, los glúteos en contacto con el banco, los pies en el suelo, asir la barra con las manos en pronación separadas entre sí de 10 a 40 cm, según la flexibilidad de las muñecas:

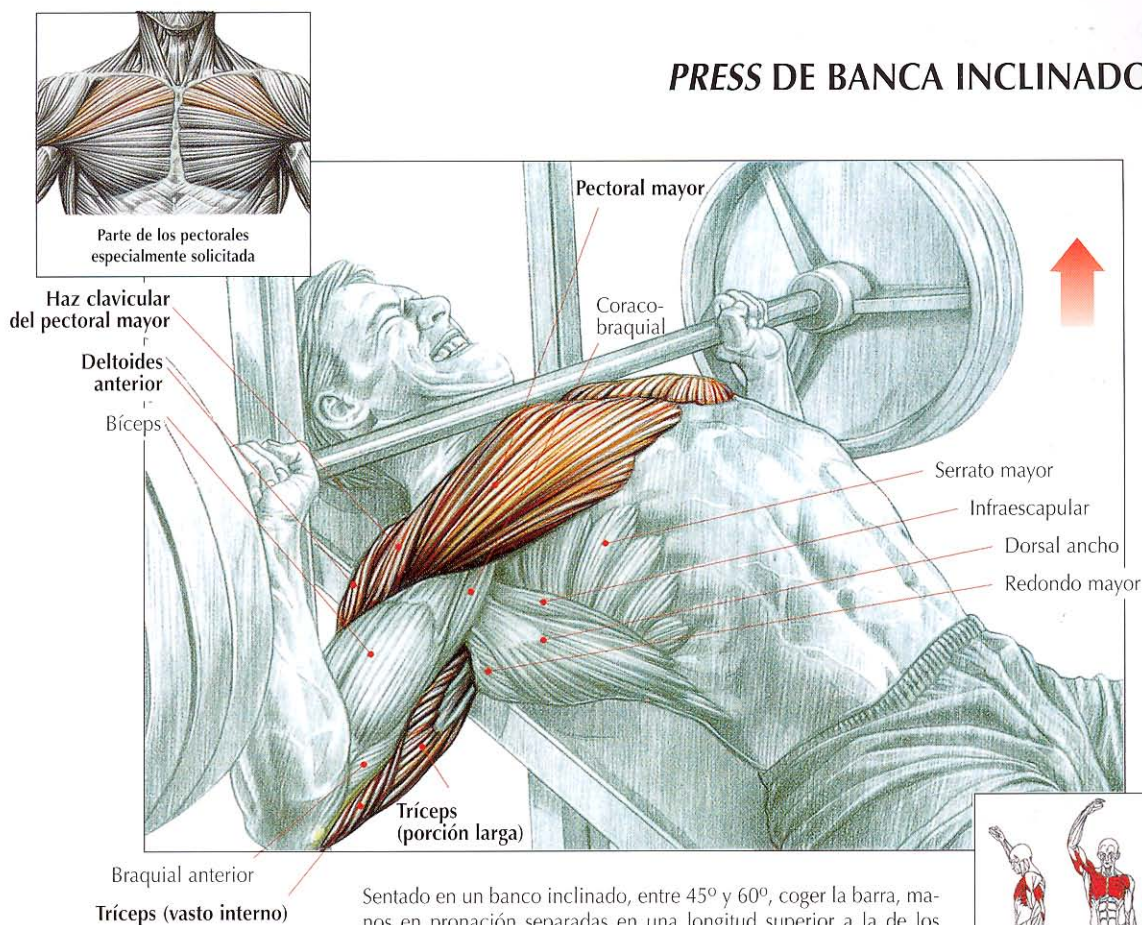
- inspirar y bajar la barra sobre el pecho, codos separados, controlando el movimiento: desarrollar, espirar al final del esfuerzo.

Este ejercicio es excelente para desarrollar los pectorales a nivel del surco esternal y los tríceps (en este sentido, este ejercicio puede incluso ser incluido en un programa específico de brazos).

Desarrollando con los codos paralelos al tronco, se desplaza una gran cantidad de trabajo hacia el deltoides anterior. Este movimiento puede realizarse con carga guiada.

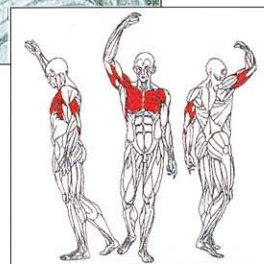


PRESS DE BANCA INCLINADO

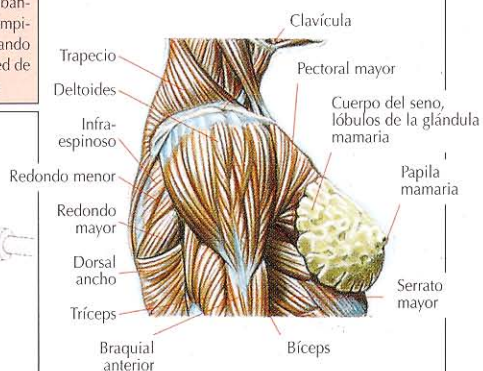
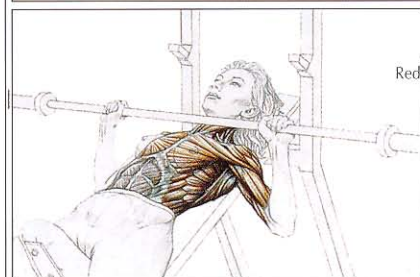


Sentado en un banco inclinado, entre 45° y 60°, coger la barra, manos en pronación separadas en una longitud superior a la de los hombros:

- inspirar y bajar la barra sobre la horquilla esternal. Desarrollar expirando al final del movimiento. Este ejercicio solicita el pectoral mayor, principalmente el haz clavicular, el deltoides anterior, los triceps, el serrato mayor y el pectoral menor.
- Este movimiento puede realizarse con carga guiada.

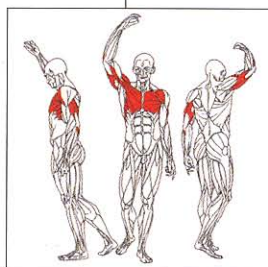
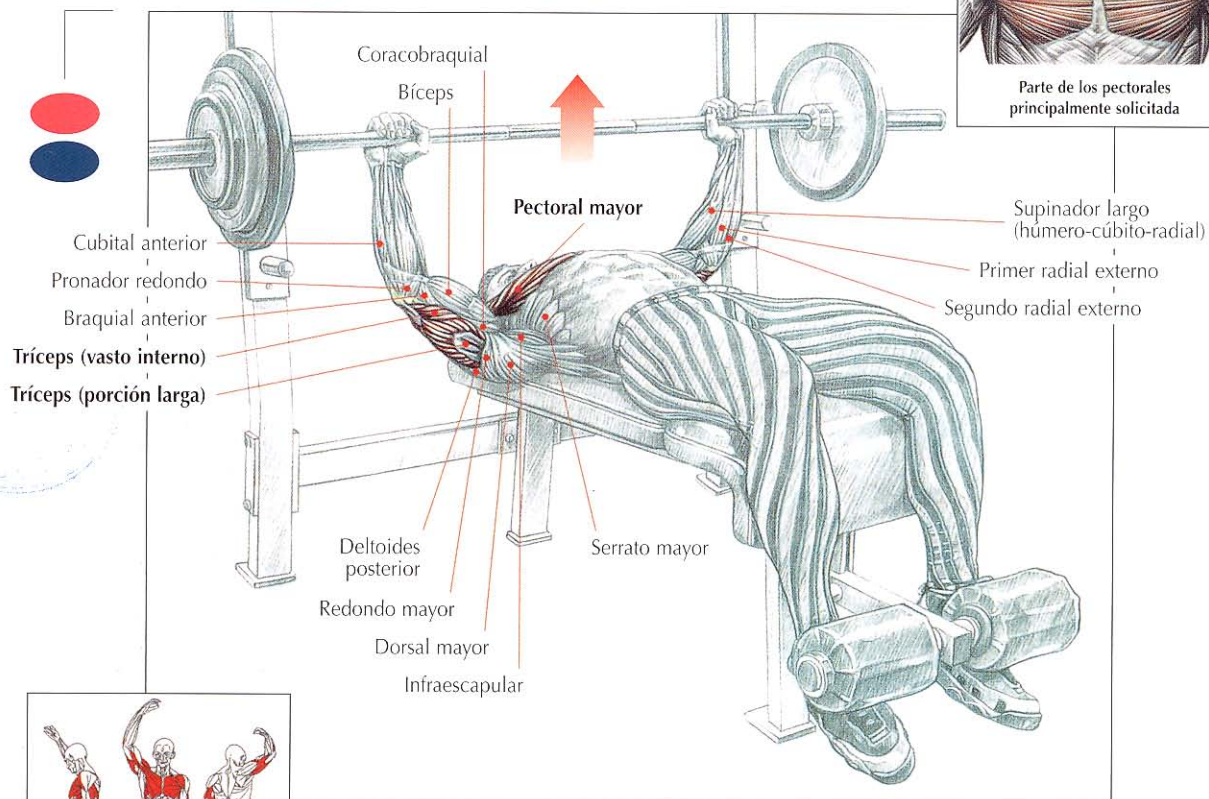
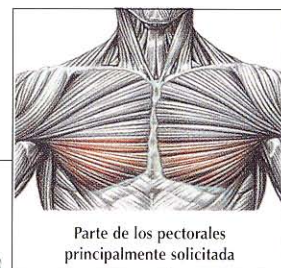


A diferencia de las ideas preconcebidas, el desarrollo en banco inclinado, en las mujeres, no reafirma el busto y no impide su caída. Los senos están compuestos de grasa rodeando la glándula mamaria. El conjunto es sostenido por una red de tejido conjuntivo y reposa sobre los pectorales mayores.



4

PRESS DE BANCA DECLINADO



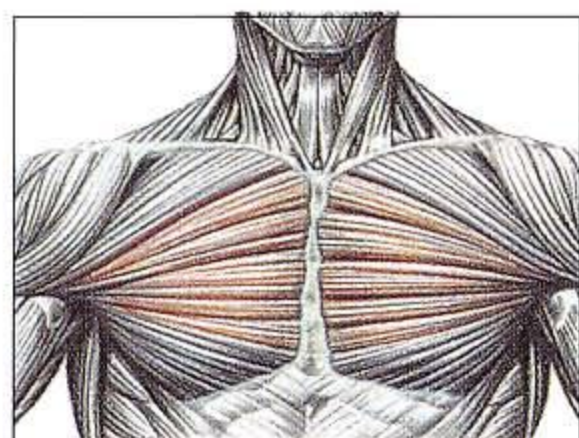
Acostado, cabeza hacia abajo, en un banco más o menos inclinado (entre 20° y 40°), pies fijos para evitar deslizamientos, asir la barra con las manos en pronación y separadas en una distancia igual o superior a la anchura de los hombros:

– inspirar y bajar la barra sobre la parte baja de los pectorales controlando el movimiento, desarrollar expirando al final del esfuerzo.

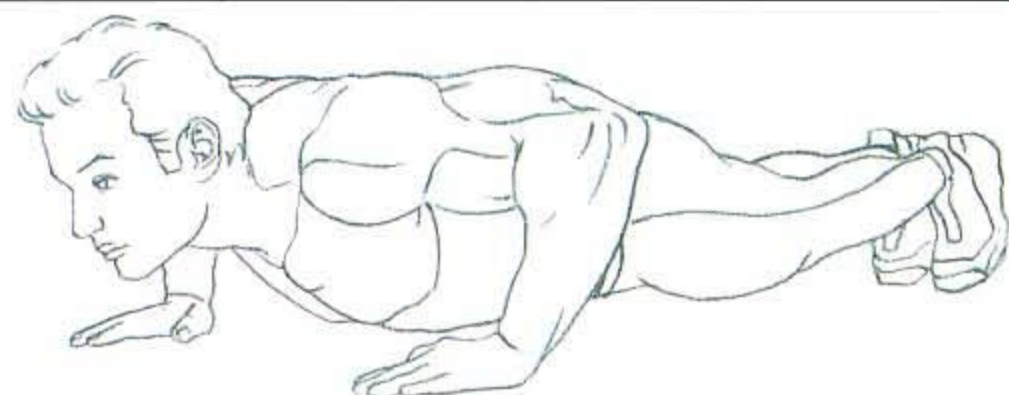
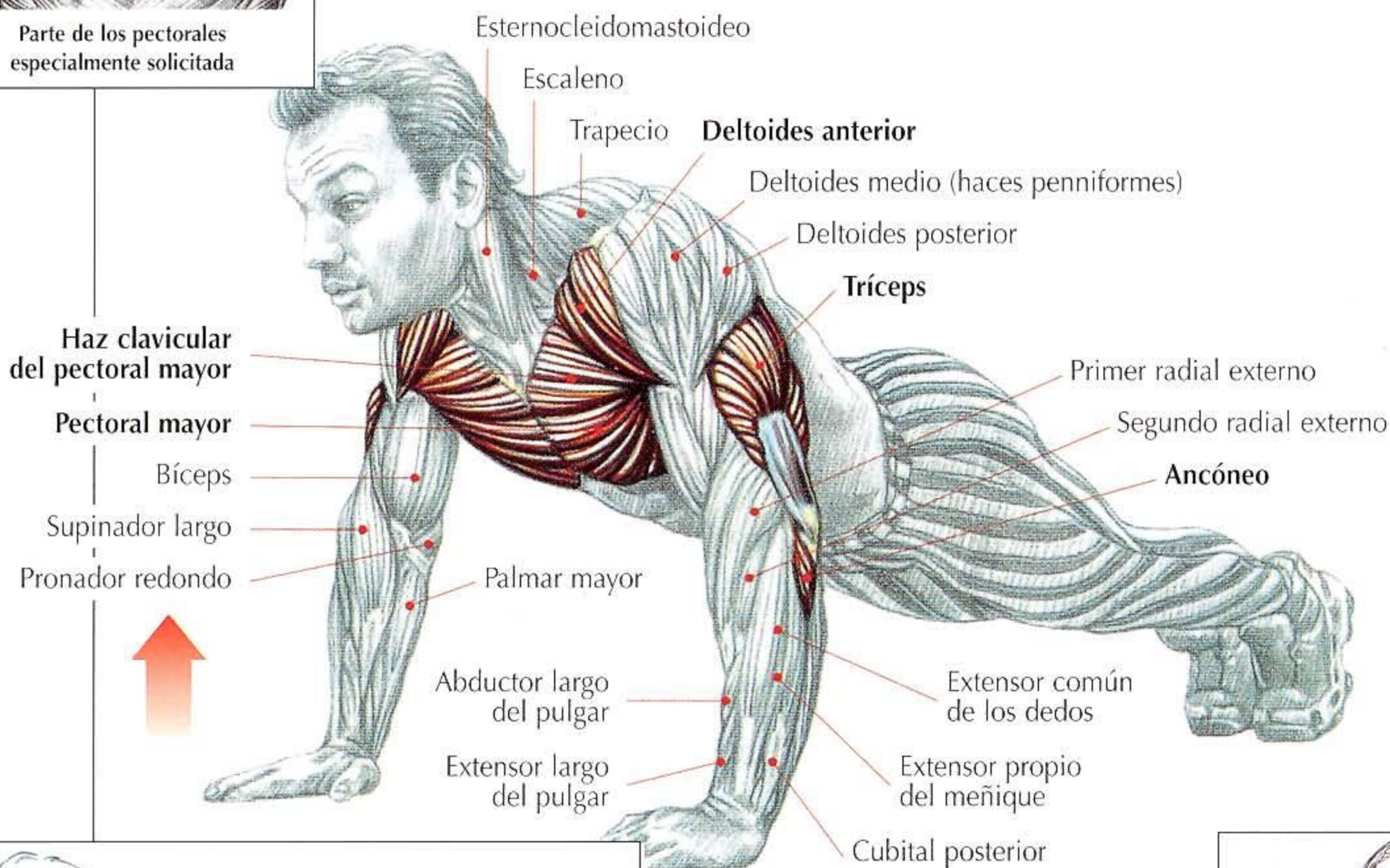
Este ejercicio solicita el pectoral mayor, principalmente los haces inferiores, los tríceps y el deltoides anterior. Este movimiento es interesante para remarcar el surco inferior de los pectorales, además, bajando la barra a nivel del cuello, se elonga el pectoral mayor estirándolo favorablemente.

El desarrollo en banco plano se puede realizar con carga guiada.

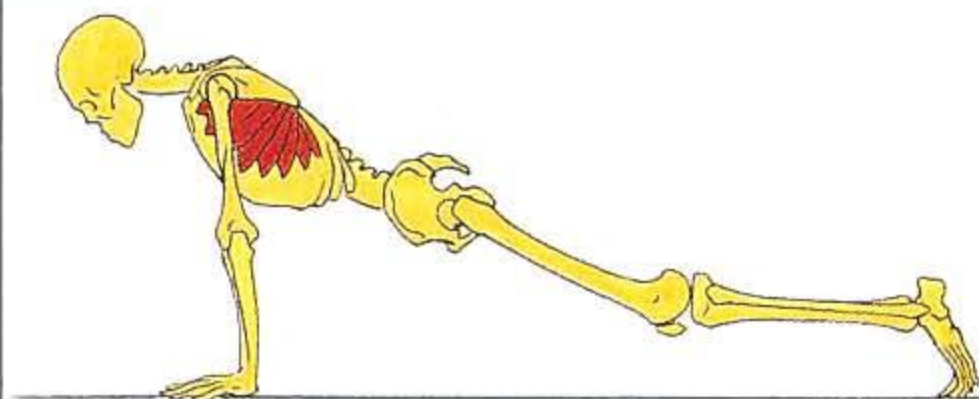
FLEXIONES DE BRAZOS EN EL SUELO



Parte de los pectorales especialmente solicitada



INICIO DEL EJERCICIO



Durante la ejecución de las «flexiones», los serratos mayores contraídos mantienen los omoplatos sobre la caja torácica, solidarizando los brazos del busto.

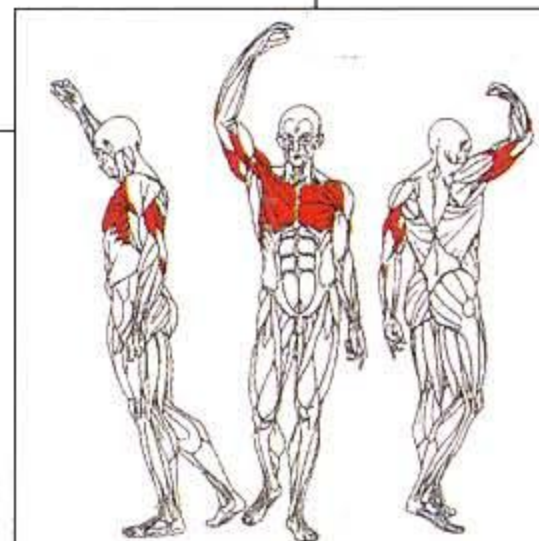
En apoyo de cara al suelo, brazos estirados, manos separadas en una longitud igual a la anchura de los hombros (o más), pies juntos o muy poco separados:

- inspirar y flexionar los brazos para llevar la caja torácica cerca del suelo, siempre evitando curvar demasiado la región lumbar;
- empujar sobre el suelo hasta conseguir la extensión completa de los brazos;
- espirar al final del movimiento.

Este movimiento es excelente para el pectoral mayor y los tríceps. Puede ser realizado en cualquier parte.

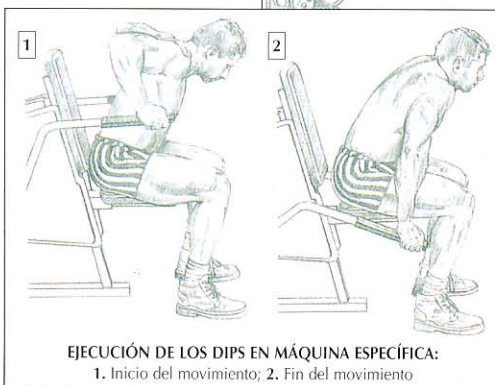
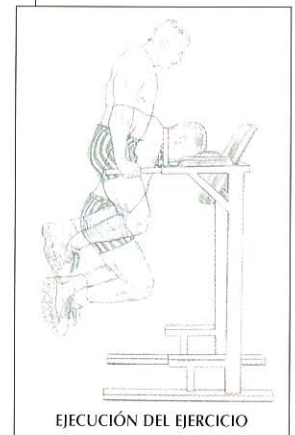
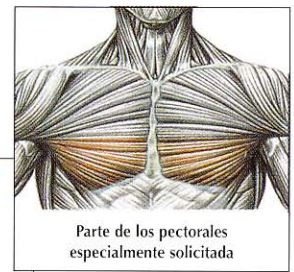
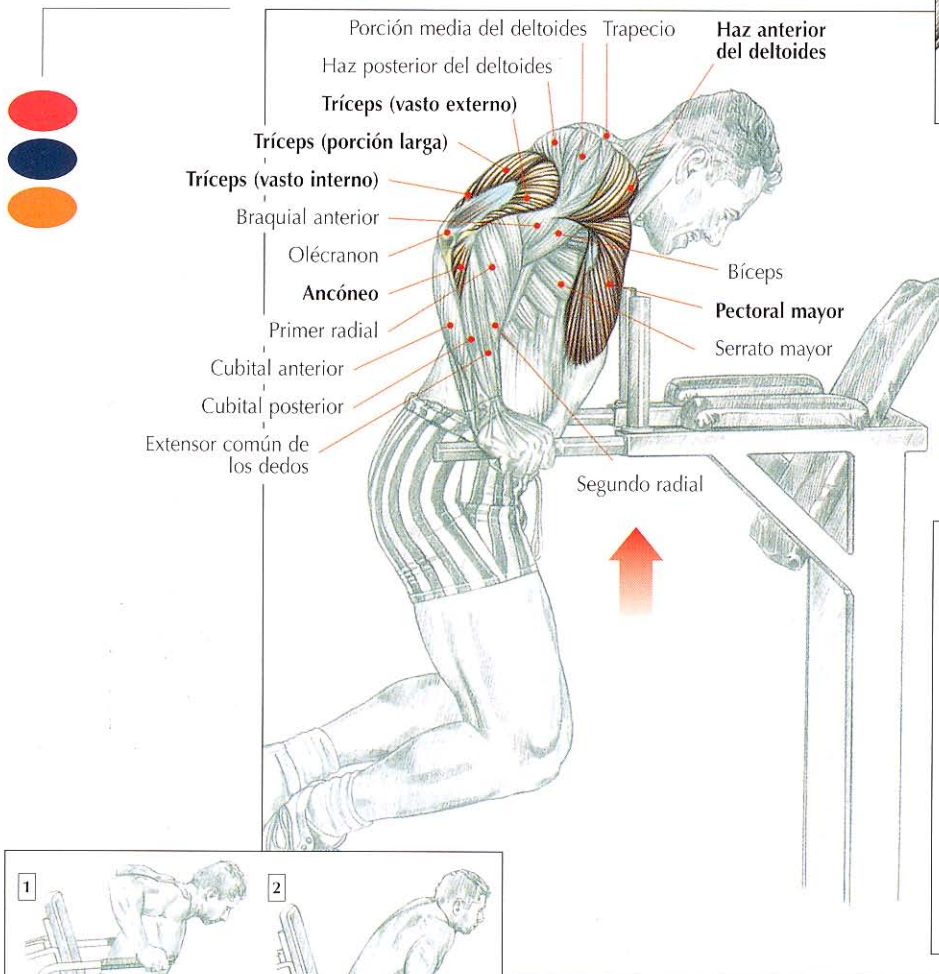
Variando la inclinación del tronco, el trabajo se localiza en:

- sobre el haz claviclar del pectoral mayor: pies elevados;
- sobre la parte inferior del pectoral mayor: tronco elevado.



6

DIPS O FONDOS EN PARALELAS



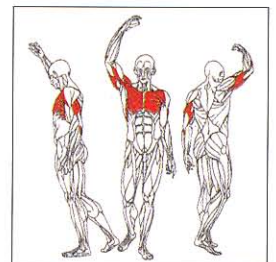Apoyado sobre las barras paralelas, brazos estirados, piernas colgando:

- inspirar y flexionar completamente los antebrazos sobre los brazos hasta llevar el pecho a nivel de las barras;
- efectuar el fondo;
- espirar al final del esfuerzo.

Durante la ejecución, cuanto más inclinado esté el tronco mayor será la participación de los pectorales (parte inferior del esternón).

Por el contrario, cuanto más recto esté el tronco, mayor será la sollicitación de los tríceps.

Este ejercicio es excelente para estirar el pectoral mayor y flexibilizar la cintura escapular



aunque no es aconsejable para participantes ya que exige la adquisición de una cierta potencia. En este sentido, la máquina específica de dips permite familiarizarse con el movimiento.

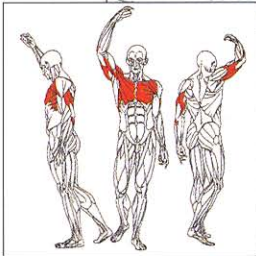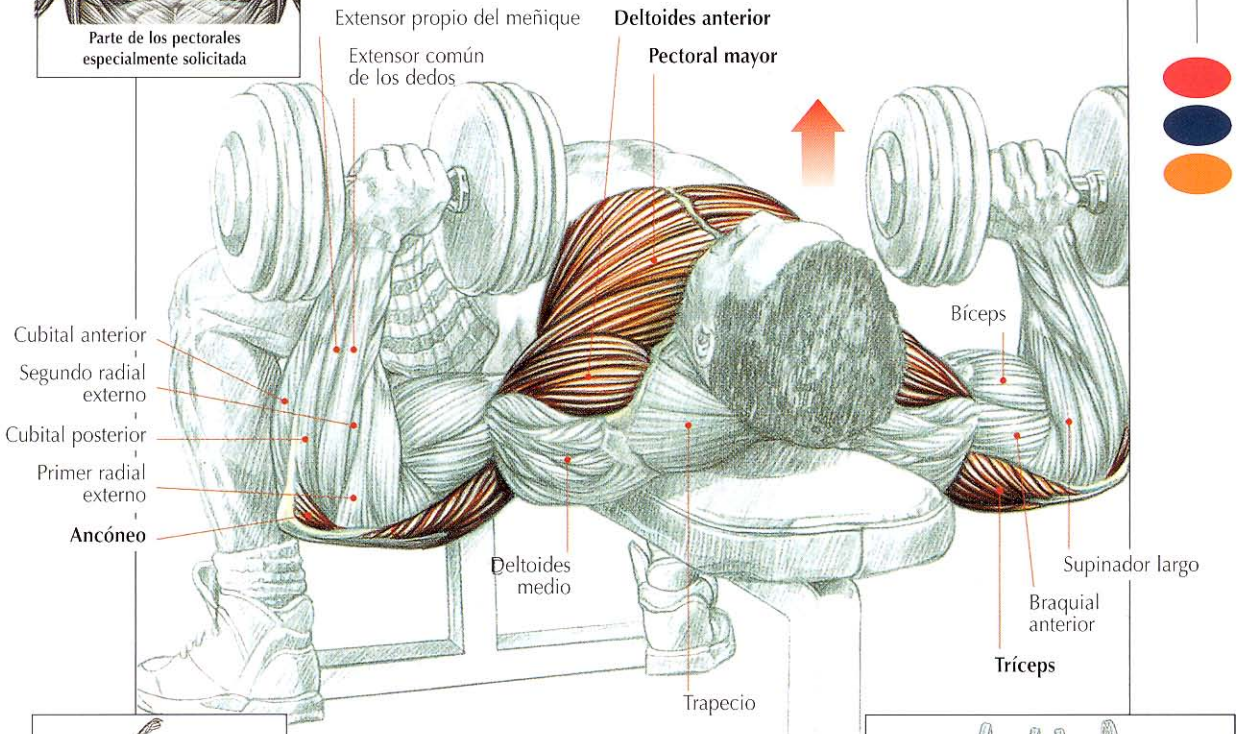
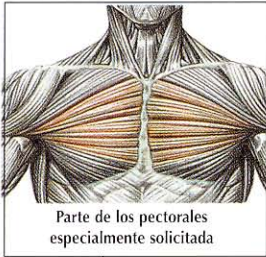
Los mejores resultados se obtienen con las series de 10 a 20 repeticiones.

Para adquirir una mayor potencia pero también un mayor volumen, los atletas acostumbrados al movimiento pueden lastrarse con un peso ajustado a la cintura o entre las piernas.

Observación. — En todos los casos, los dips deberán ser realizados con prudencia para no lesionar la articulación del hombro.

PRESS CON MANCUERNAS EN BANCO PLANO

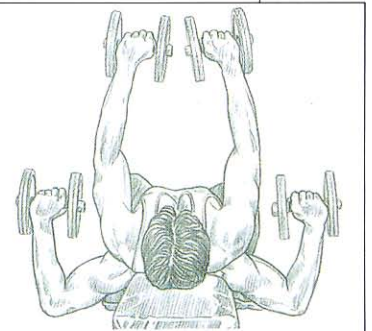
7



Estirado sobre un banco plano, pies en el suelo para asegurar la estabilidad, brazos extendidos verticalmente, manos frente a frente en semi-pronación y cogiendo las mancuernas:

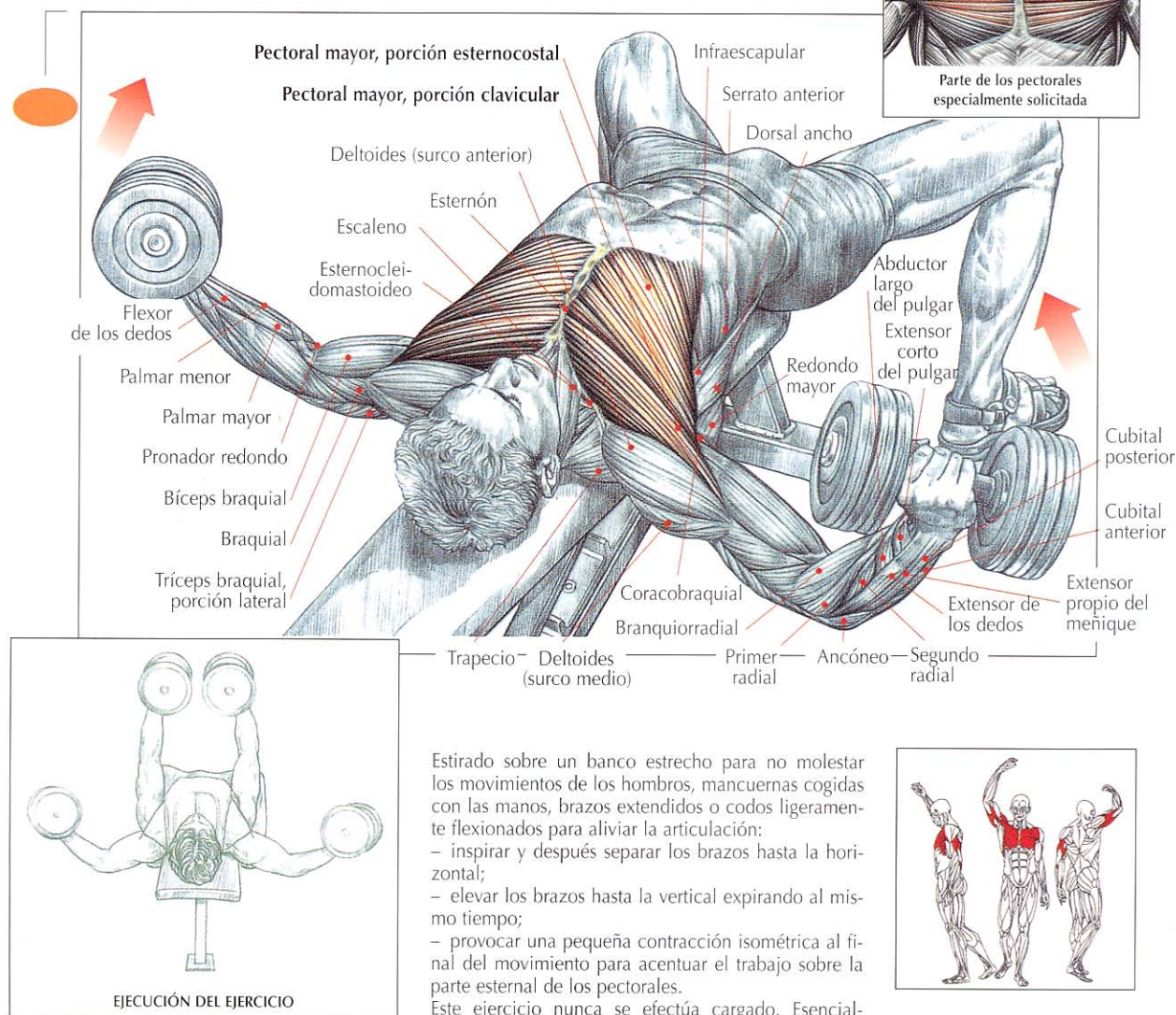
- inspirar y bajar la barra hasta el nivel del pecho flexionando los codos y efectuando una rotación de los antebrazos para llevar las manos a una pronación completa;
- desarrollar; cuando las manos se encuentran frente a frente, efectuar una contracción isométrica para localizar el

esfuerzo sobre la parte esternal de los pectorales mayores. Espirar al final del movimiento. Este ejercicio es similar al *press* con barra pero por su mayor amplitud de ejecución, favorece el estiramiento de los pectorales mayores. Aunque con menor intensidad, los tríceps y los deltoides también son solicitados.



EJECUCIÓN DEL EJERCICIO

8

APERTURAS CON MANCUERNAS
EN BANCO PLANO

Estirado sobre un banco estrecho para no molestar los movimientos de los hombros, mancuernas cogidas con las manos, brazos extendidos o codos ligeramente flexionados para aliviar la articulación:

- inspirar y después separar los brazos hasta la horizontal;
- elevar los brazos hasta la vertical expirando al mismo tiempo;
- provocar una pequeña contracción isométrica al final del movimiento para acentuar el trabajo sobre la parte esternal de los pectorales.


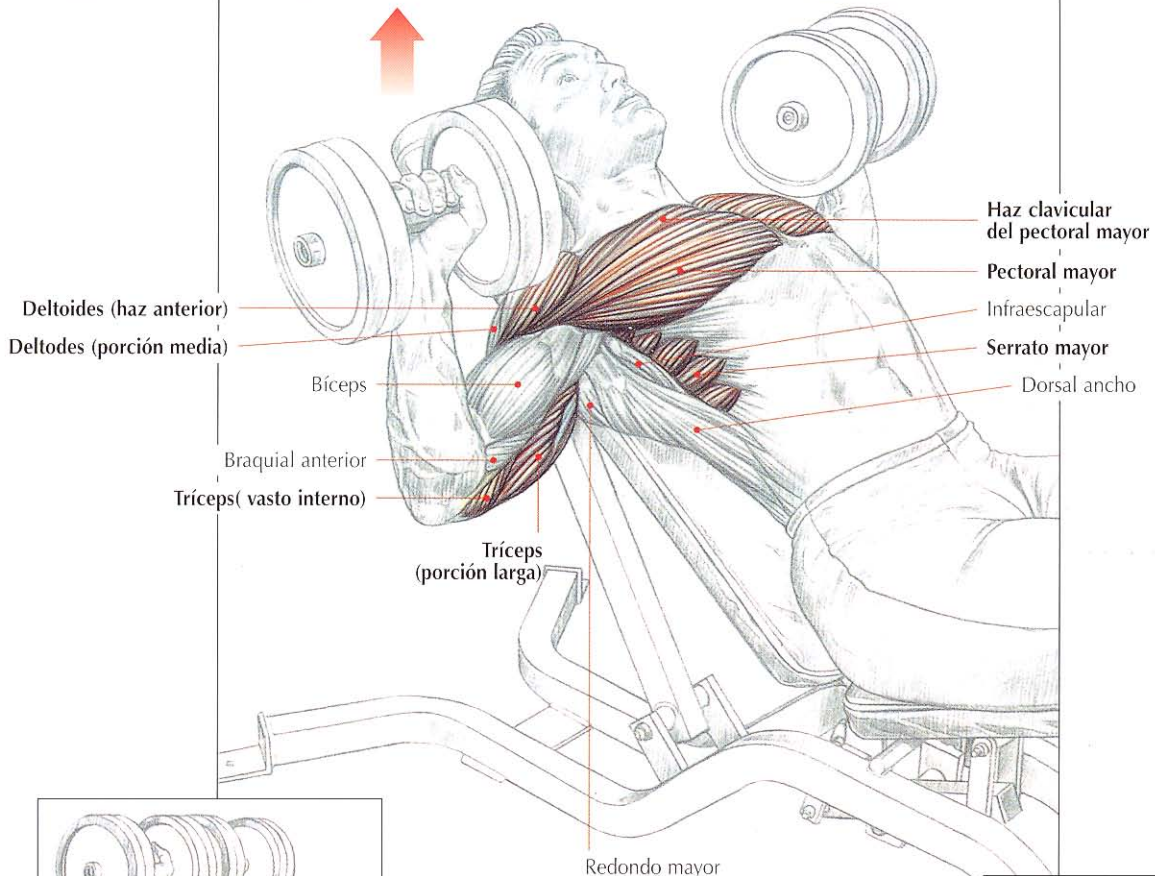
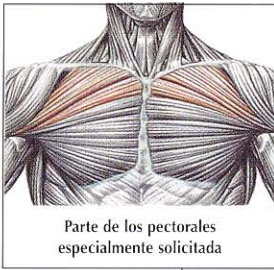
Este ejercicio nunca se efectúa cargado. Esencialmente, localiza el esfuerzo sobre los pectorales mayores. Constituye un ejercicio de base para la expansión torácica que contribuye a aumentar la capacidad pulmonar. Además,

es un excelente movimiento de flexibilización muscular.

Observación: Para evitar el riesgo de desgarro en los pectorales, es aconsejable realizar el ejercicio con gran prudencia cuando las cargas empiezan a ser importantes

PRESS CON MANCUERNAS EN BANCO INCLINADO

9

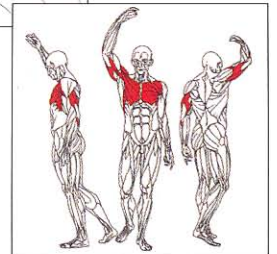


Sentado en un banco más o menos inclinado (no más de 60° para no trasladar el trabajo hacia los deltoides), codos flexionados, mancuernas cogidas con las manos en pronación:

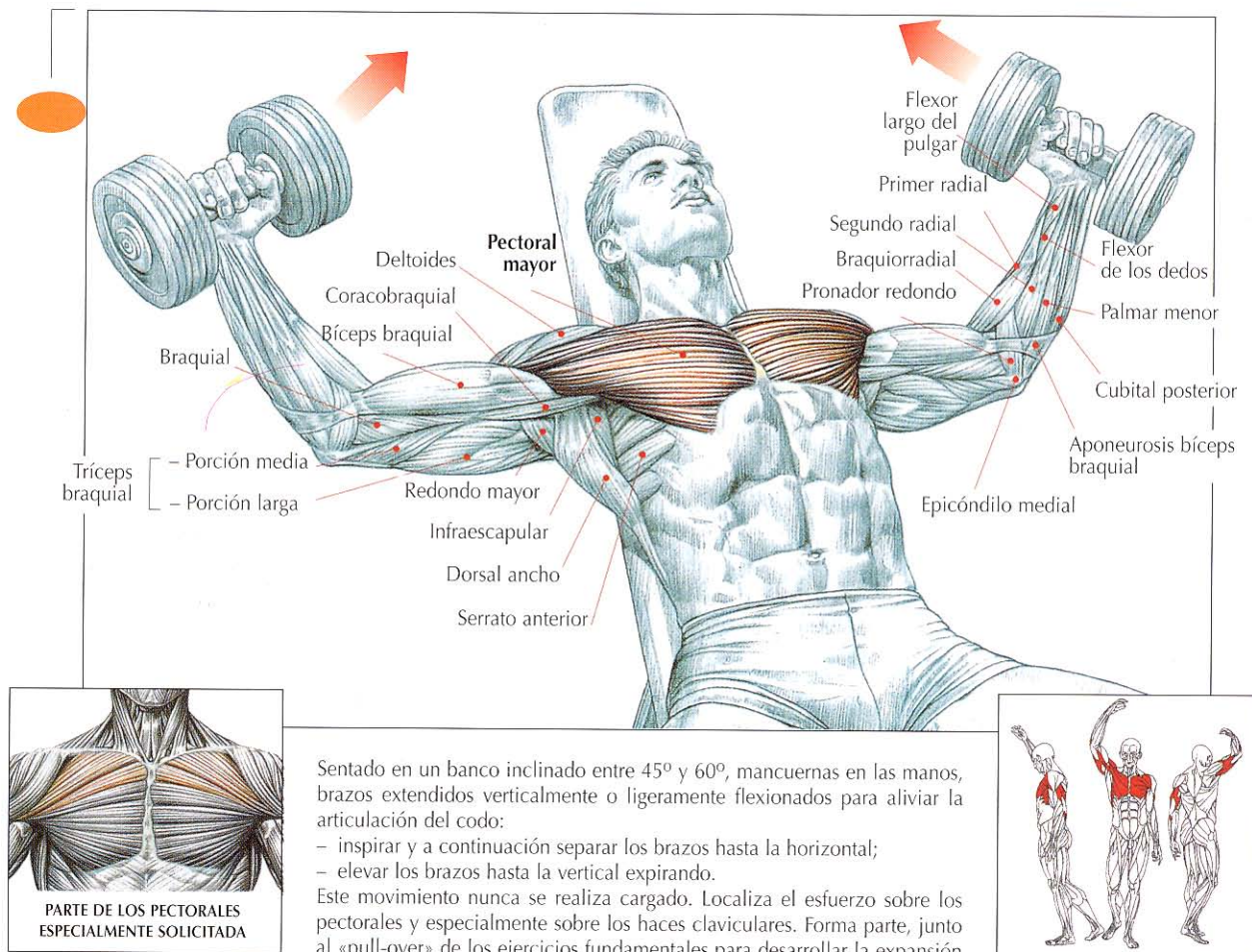
– inspirar y estirar los brazos verticalmente acercando las mancuernas. Espirar al final del movimiento.

Este ejercicio, intermedio entre el *press* con barra y las aperturas en banco inclinado, trabaja los pectorales —principalmente los haces claviculares— al mismo tiempo que los flexibiliza. También solicita la porción anterior de los deltoides, el serrato mayor y el pectoral menor (ambos fijadores del omoplato que permiten solidarizar el brazo al busto) así como los tríceps pero menos intensamente que en el *press* con barra.

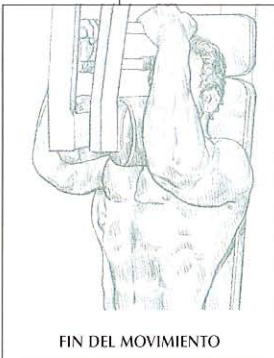
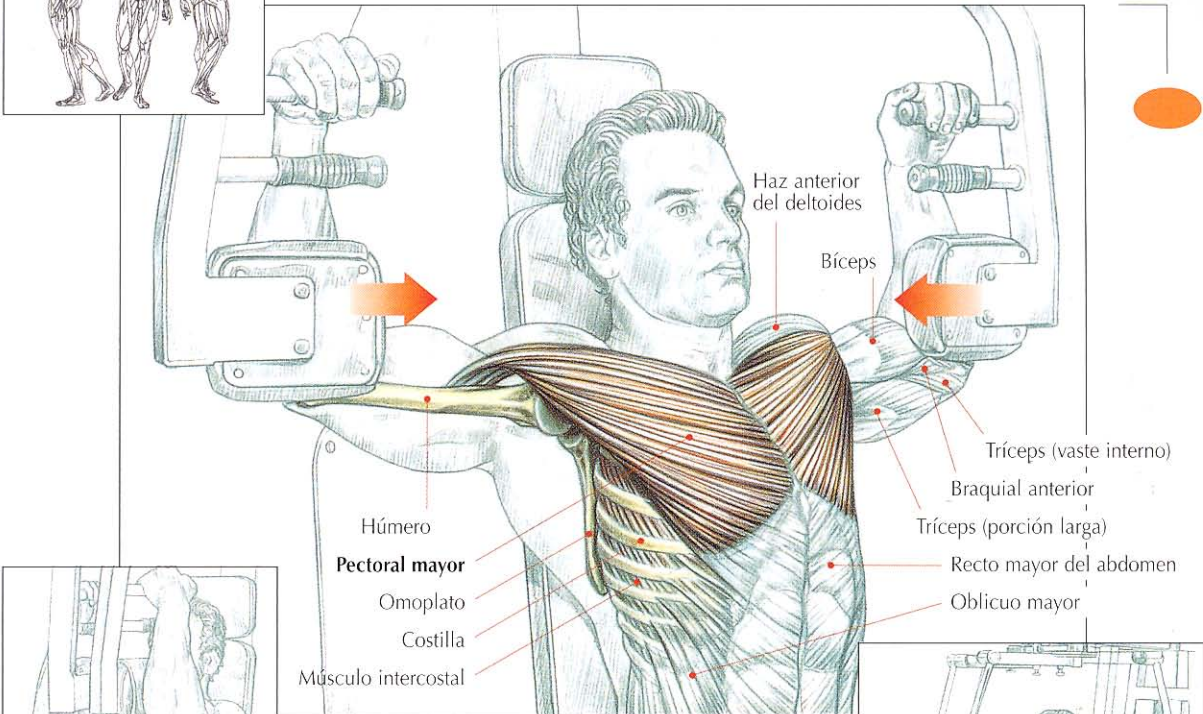
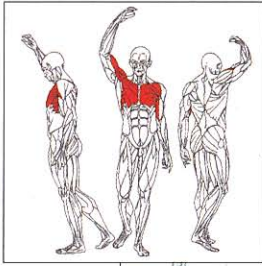
Variante. — Iniciando el desarrollo con las manos en pronación y efectuando una rotación de las muñecas para situar las manos en semipronación, con las mancuernas frente a frente, se localiza el esfuerzo sobre la parte esternal de los pectorales mayores.



10 APERTURAS CON MANCUERNAS EN BANCO INCLINADO



APERTURAS EN CONTRACTOR DE PECHO 11

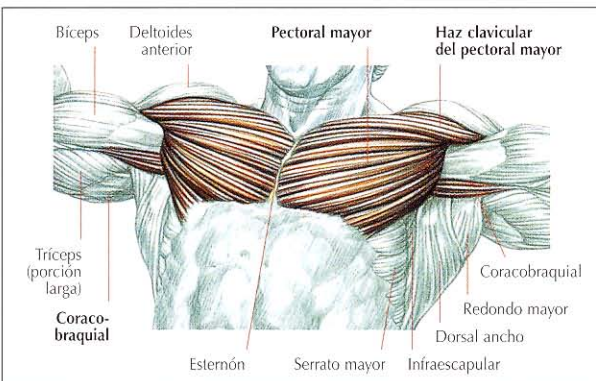
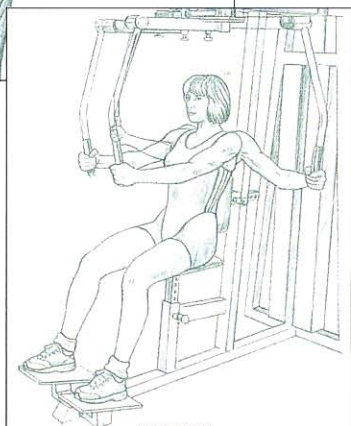


Sentado en la máquina, brazos separados en posición horizontal, codos flexionados apoyados sobre el punto de aplicación de la fuerza, antebrazos y muñecas relajados:
– inspirar y juntar los brazos al máximo, espirar al final del movimiento.

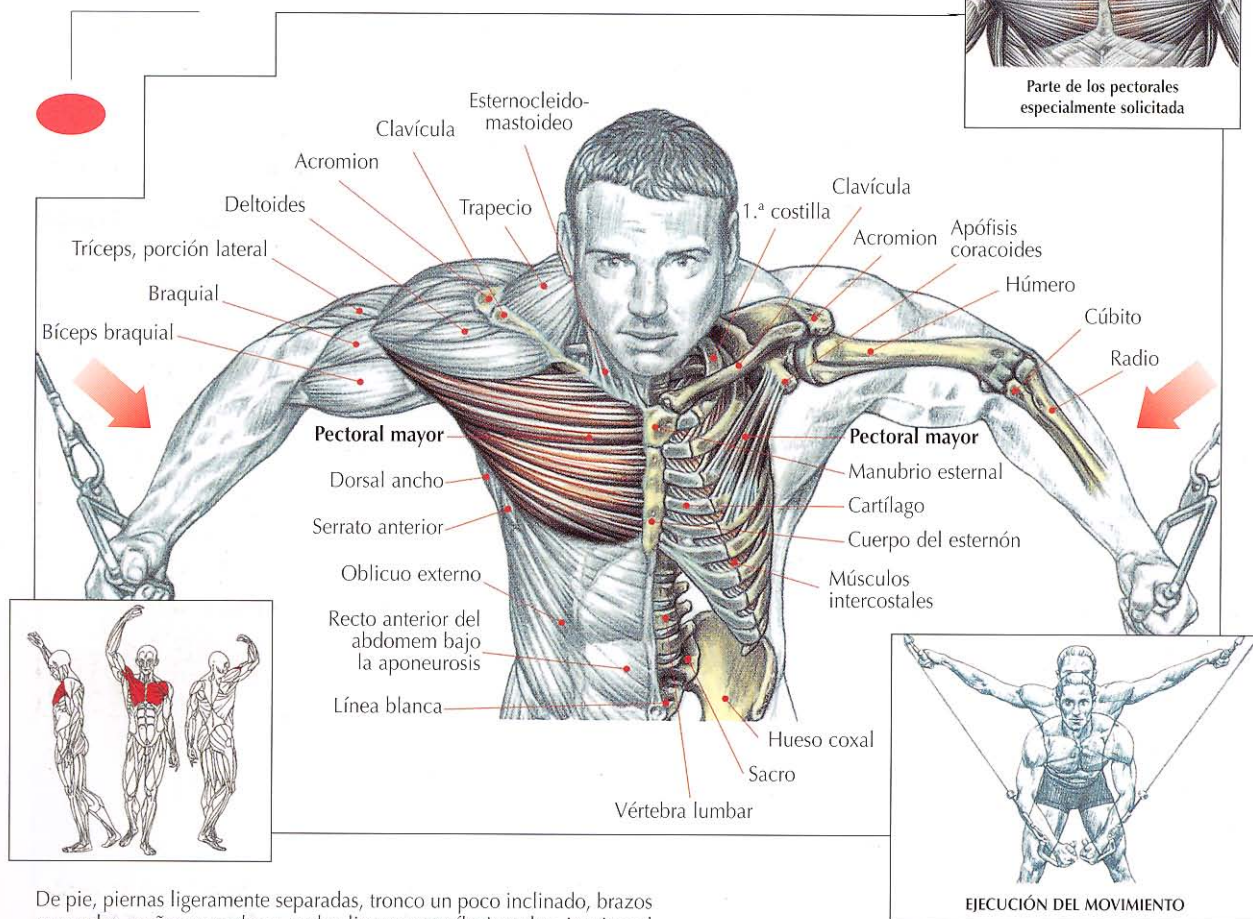
Este ejercicio trabaja los pectorales mayores estirándolos. Permite, durante la aproximación de los codos, localizar el esfuerzo a nivel de la parte esternal de los pectorales. También desarrolla el coracobraquial y la porción corta del bíceps..

Permite, en repeticiones largas, obtener una congestión intensa de los músculos.

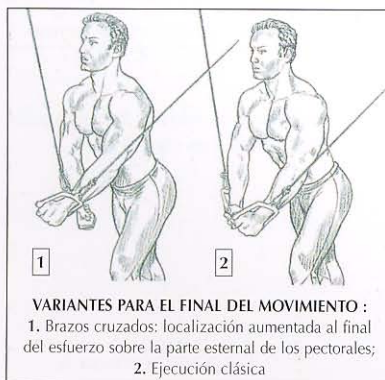Recomendado para principiantes, permite adquirir la fuerza suficiente para pasar a realizar movimientos más complejos.



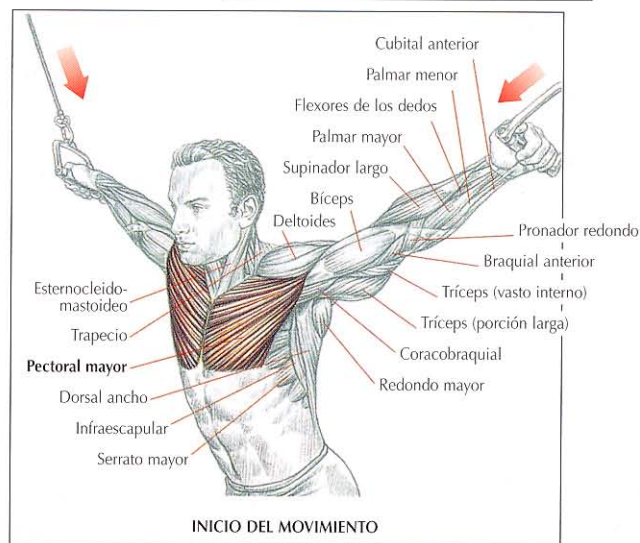
12 CRUCES DE PIE CON POLEAS



De pie, piernas ligeramente separadas, tronco un poco inclinado, brazos separados, puños cerrados y codos ligeramente flexionados. Inspirar al final de la contracción. Volver a la posición inicial y repetir. Excelente para trabajar los pectorales, este ejercicio permite, en series largas, obtener una buena congestión muscular. Variando la inclinación del busto y el ángulo de trabajo de los brazos, es decir, situando los brazos más o menos elevados se puede solicitar el conjunto de los haces de los pectorales mayores.

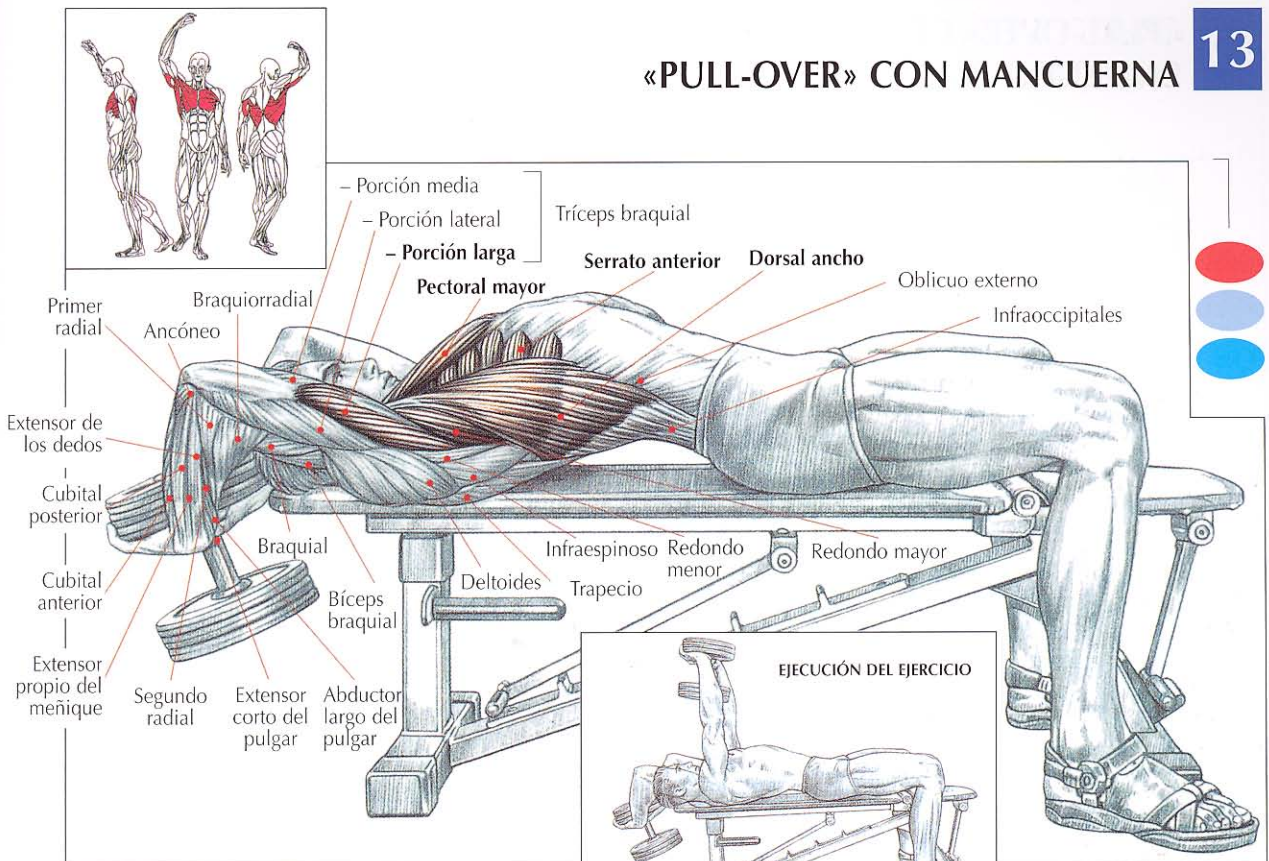


Observación: En los cruces de pie con poleas, también se solicita el músculo pectoral menor, situado en profundidad bajo el pectoral mayor. Además de su función de estabilización de la escápula (omóplato), este último músculo proyecta el hombro hacia delante.



«PULL-OVER» CON MANCUERNA

13



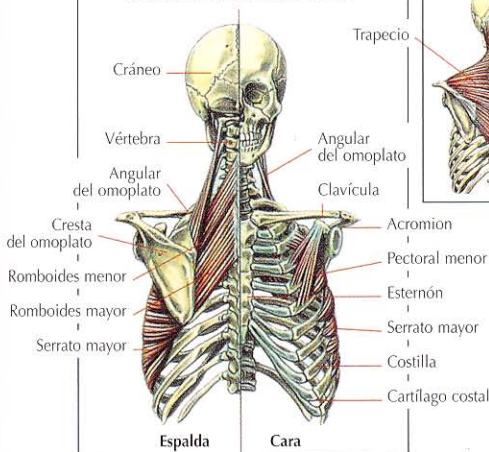
Estirado en un banco, pies en el suelo, una mancuerna cogida con las dos manos, brazos extendidos, discos apoyados en las manos, pulgar e índice cerrando el puño:

- inspirar y bajar la mancuerna por detrás de la cabeza flexionando ligeramente los codos;
- espirar mientras se vuelve a la posición de partida.

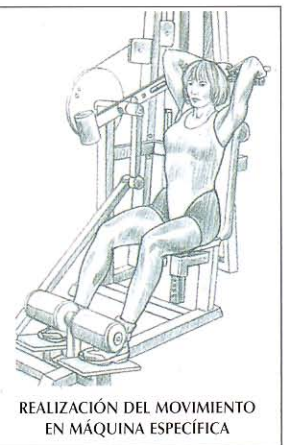
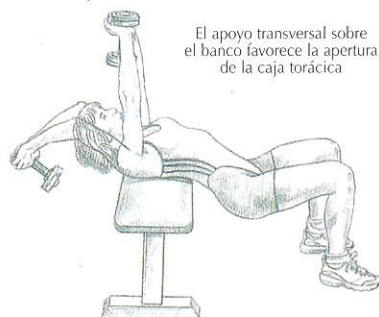
Este ejercicio desarrolla el grosor del pectoral mayor, la porción larga del tríceps, el redondo mayor, el dorsal ancho así como los serratos mayores, el romboides y el pectoral menor, músculo que estabiliza el omoplato y permite al húmero moverse sobre una base estable.

Este movimiento se puede efectuar con el objetivo específico de abrir la caja torácica en cuyo caso, será necesario trabajar en forma suave y procurar no flexionar demasiado los codos. Utilizar, siempre que sea posible, un banco convexo o situarse transversalmente sobre un banco horizontal con la pelvis más baja que la cintura escapular. Es importante inspirar al máximo al iniciar el movimiento y espirar al final de la ejecución.


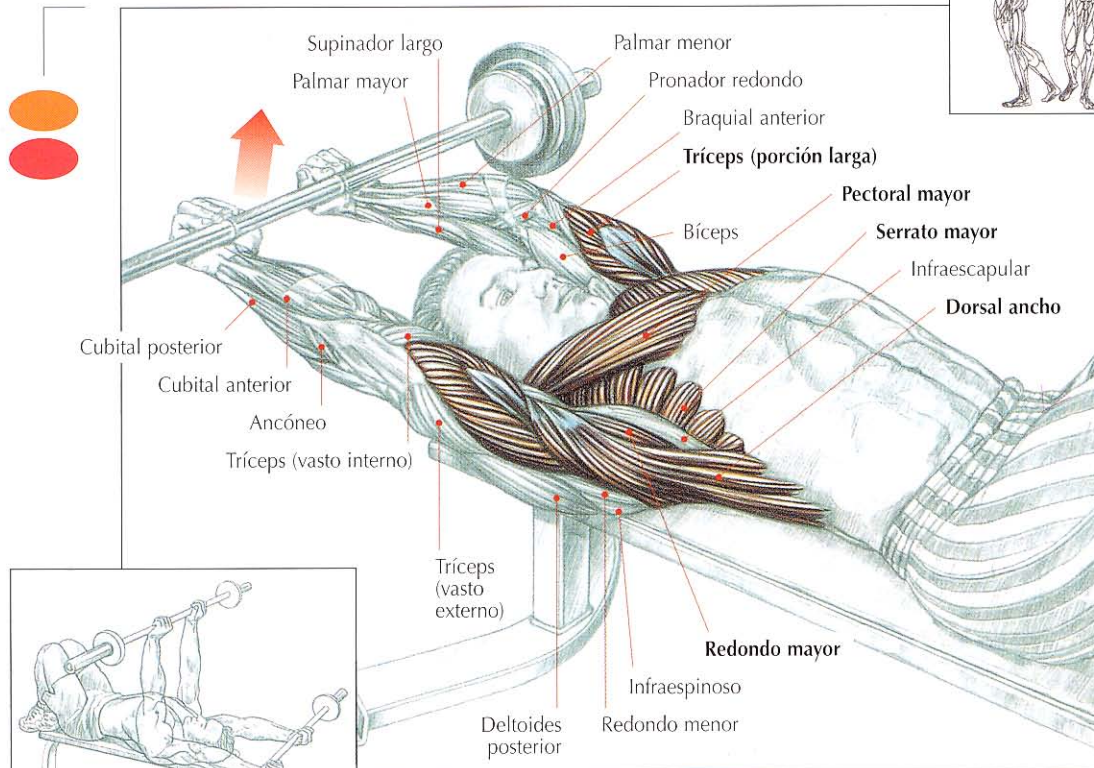
FIJADORES DE LOS OMOPLATOS



EJECUCIÓN DEL MOVIMIENTO



14 «PULL-OVER» CON BARRA, EN BANCO PLANO

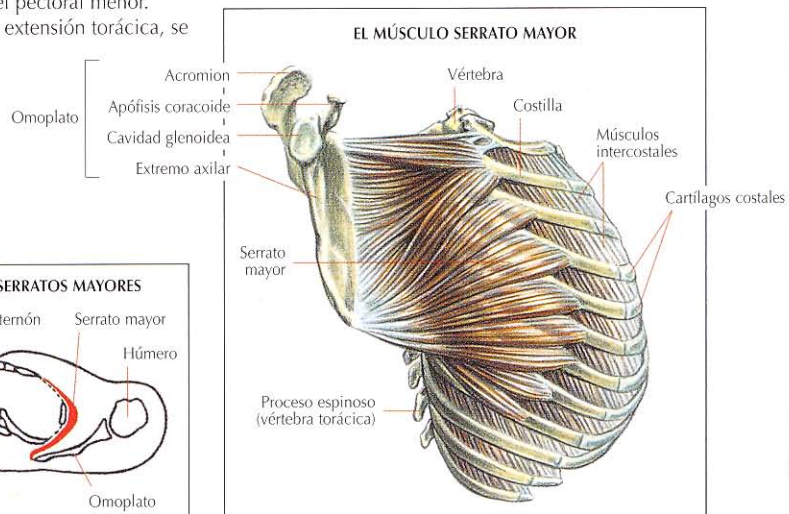
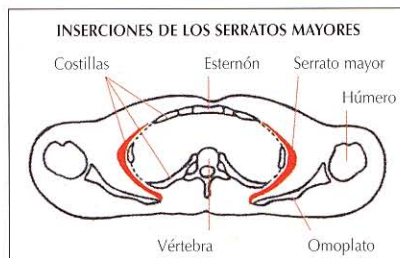


Brazos estirados, la barra cogida en pronación, manos separadas en una distancia igual a la anchura de los hombros:

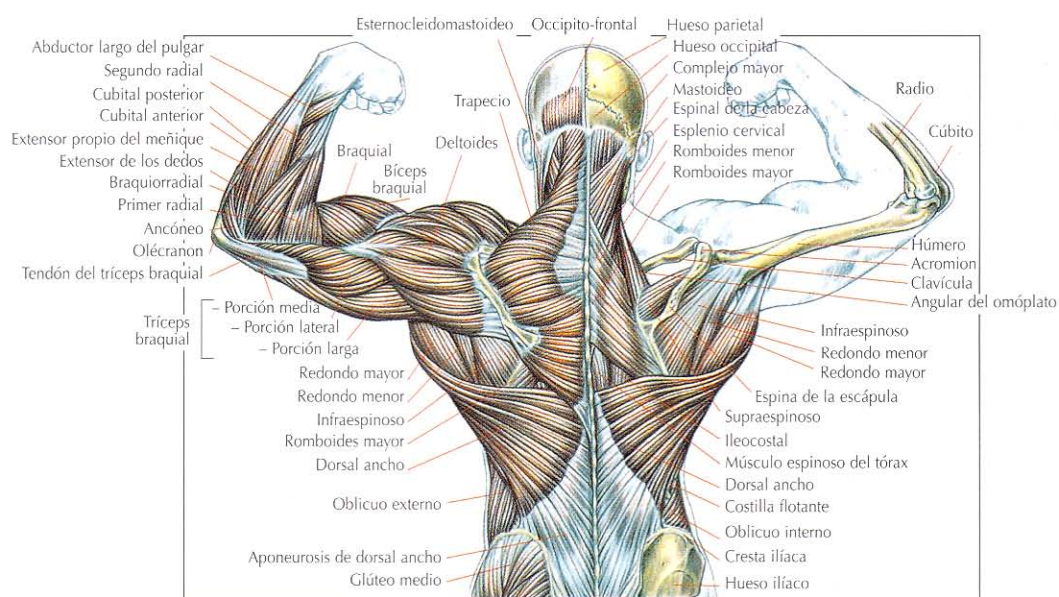
– inspirar ensanchando el pecho al máximo y bajar la barra por detrás de la cabeza flexionando ligeramente los codos. Espirar al volver a la posición de partida.

Este ejercicio desarrolla el pectoral mayor, la porción larga del tríceps, el redondo mayor, el dorsal ancho así como los serratos mayores, el romboidees y el pectoral menor.

Excelente movimiento de flexibilización favorable para la extensión torácica, se ejecutará con cargas ligeras teniendo muy en cuenta la posición y la respiración

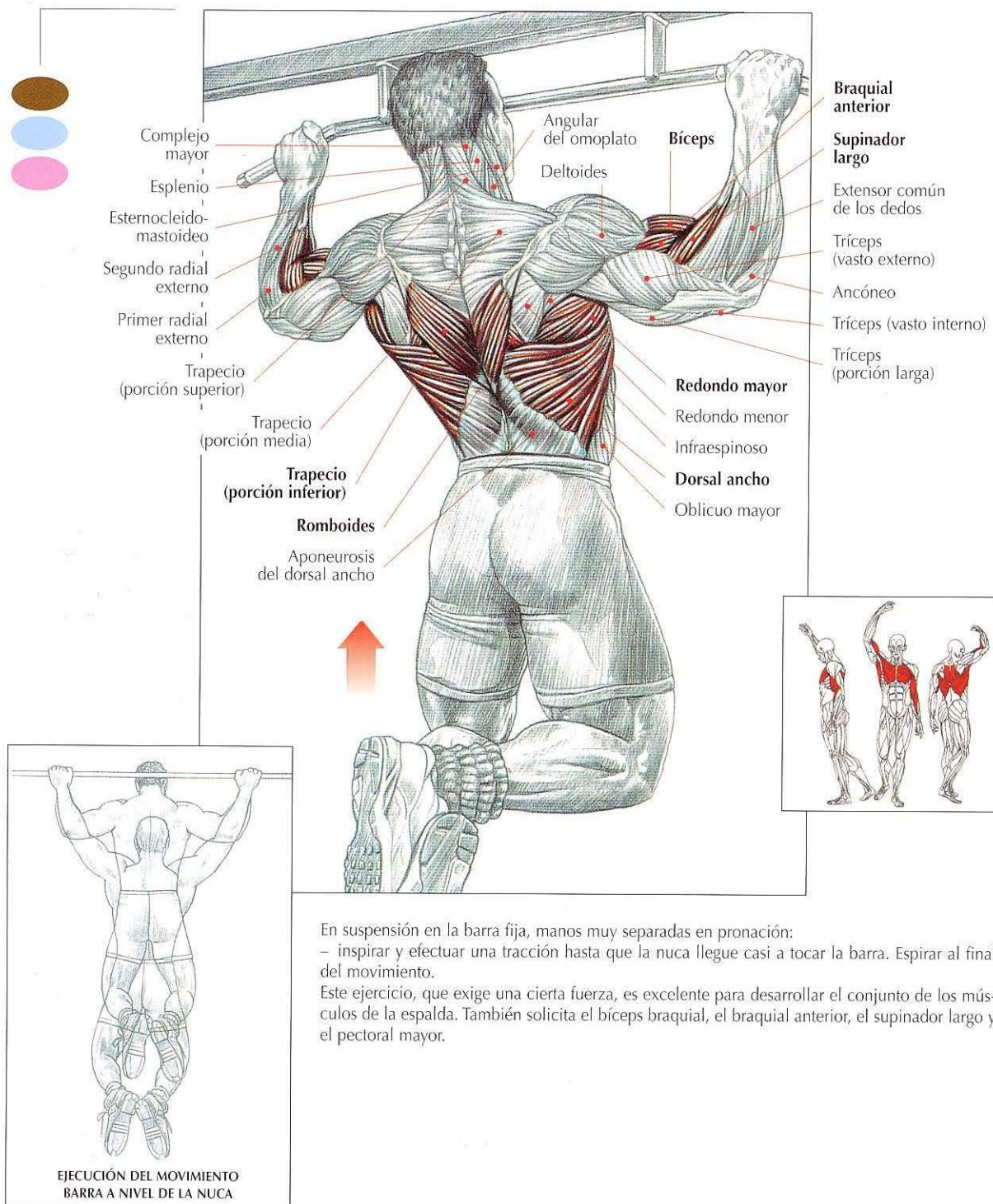


1. Tracción o dominadas en barra fija
2. Tracción o dominadas en barra fija, con agarre estrecho en supinación
3. Polea al pecho
4. Polea trasnuca
5. Polea al pecho con agarre estrecho
6. «Pull-over» con polea alta brazos extendidos
7. Remo en polea baja, agarre estrecho, manos en semipronación
8. Remo horizontal a una mano con mancuernas
9. Remo horizontal con barra, manos en pronación
10. Remo en barra T con apoyo al pecho
11. Peso muerto, piernas semirígidias
12. Peso muerto con barra
13. Peso muerto estilo «sumo»
14. Extensión del tronco en banco a 90° o «hiperextesiones»
15. Remo al cuello, con manos juntas
16. Encogimiento de hombros con barra
17. Encogimiento y rotación de los hombros con mancuernas
18. Encogimiento de hombros con carga guiada o en máquina



1

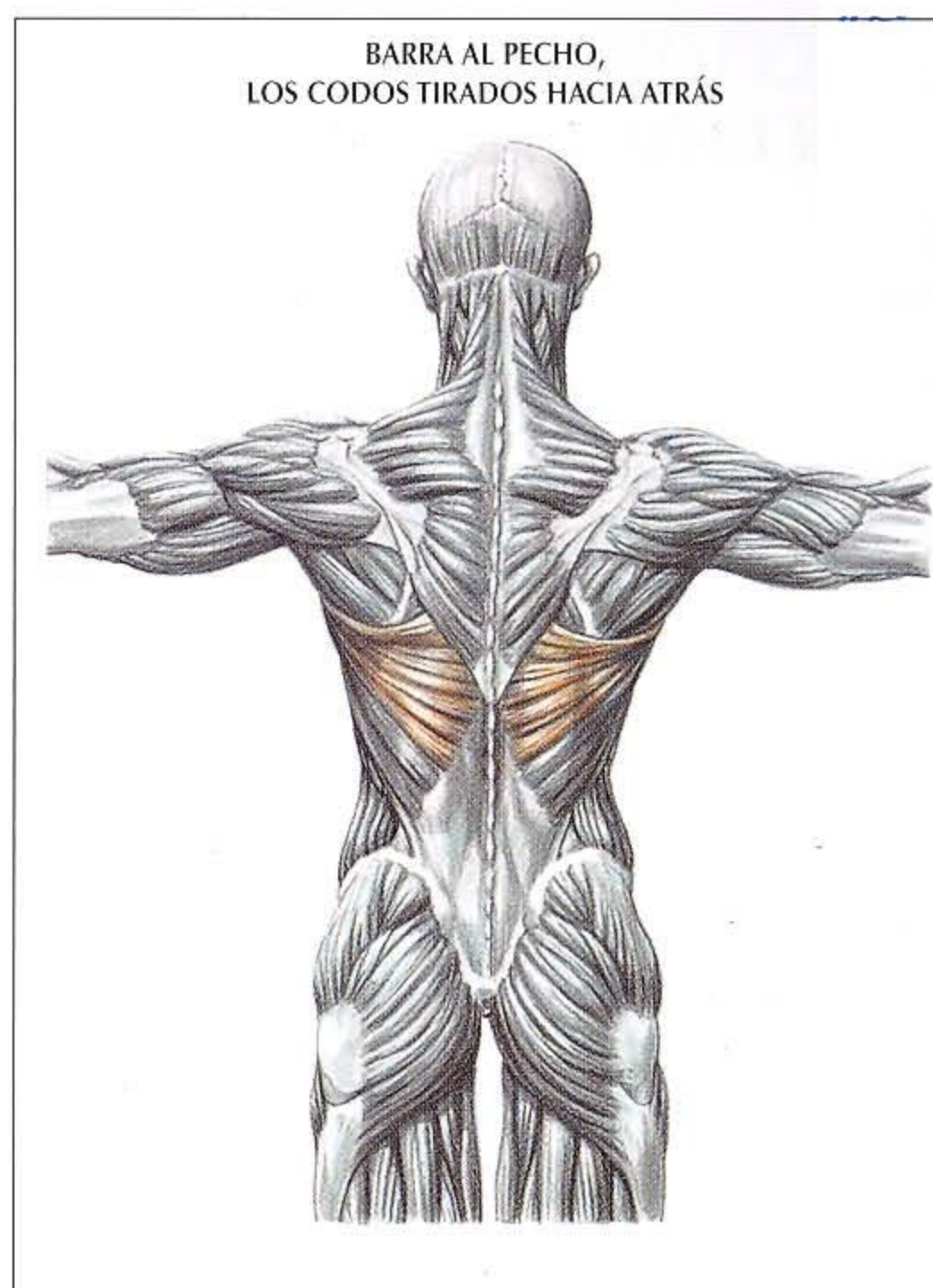
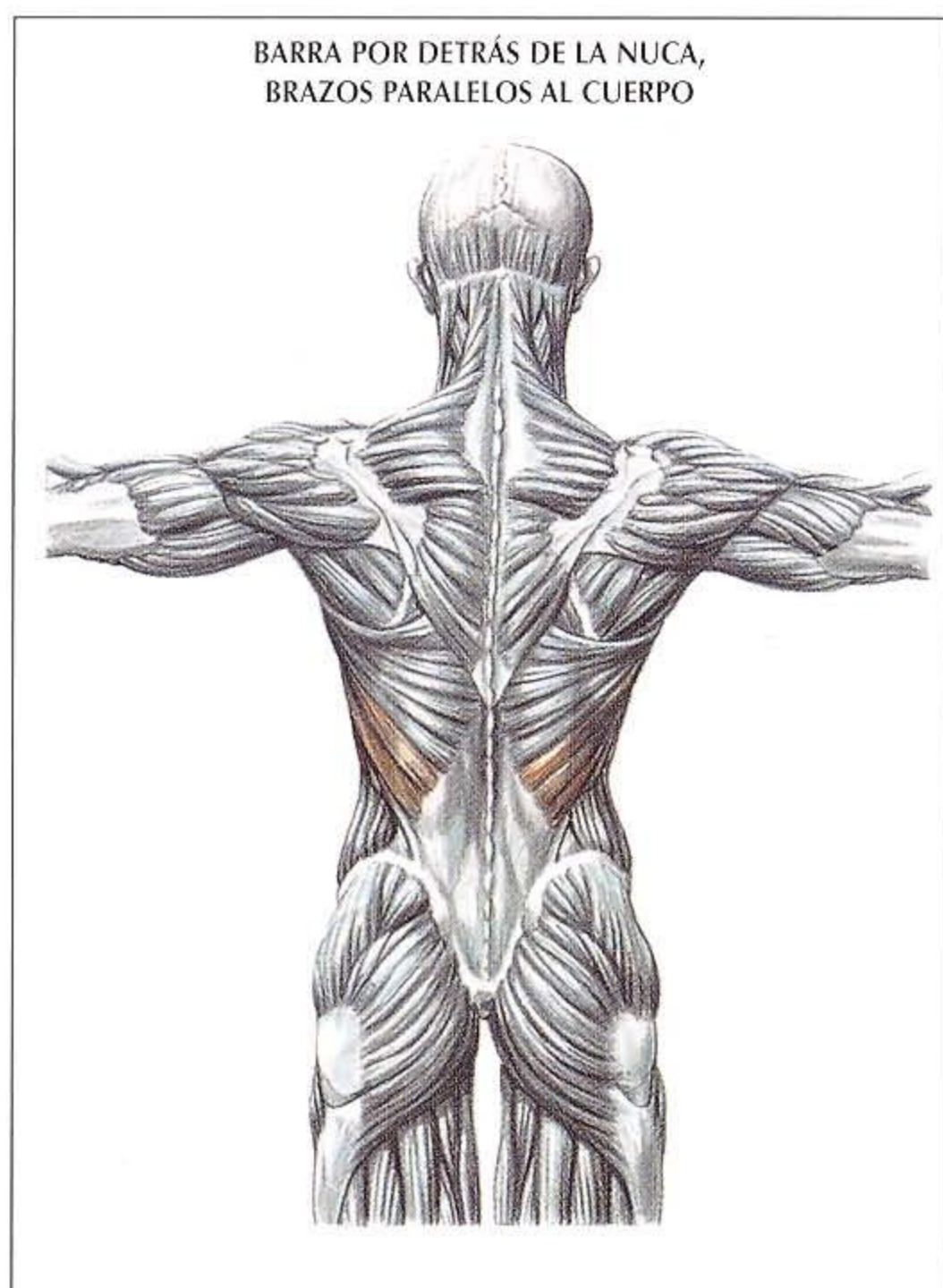
TRACCIÓN O DOMINADAS EN BARRA FIJA



En suspensión en la barra fija, manos muy separadas en pronación:

– inspirar y efectuar una tracción hasta que la nuca llegue casi a tocar la barra. Espirar al final del movimiento.

Este ejercicio, que exige una cierta fuerza, es excelente para desarrollar el conjunto de los músculos de la espalda. También solicita el bíceps braquial, el braquial anterior, el supinador largo y el pectoral mayor.

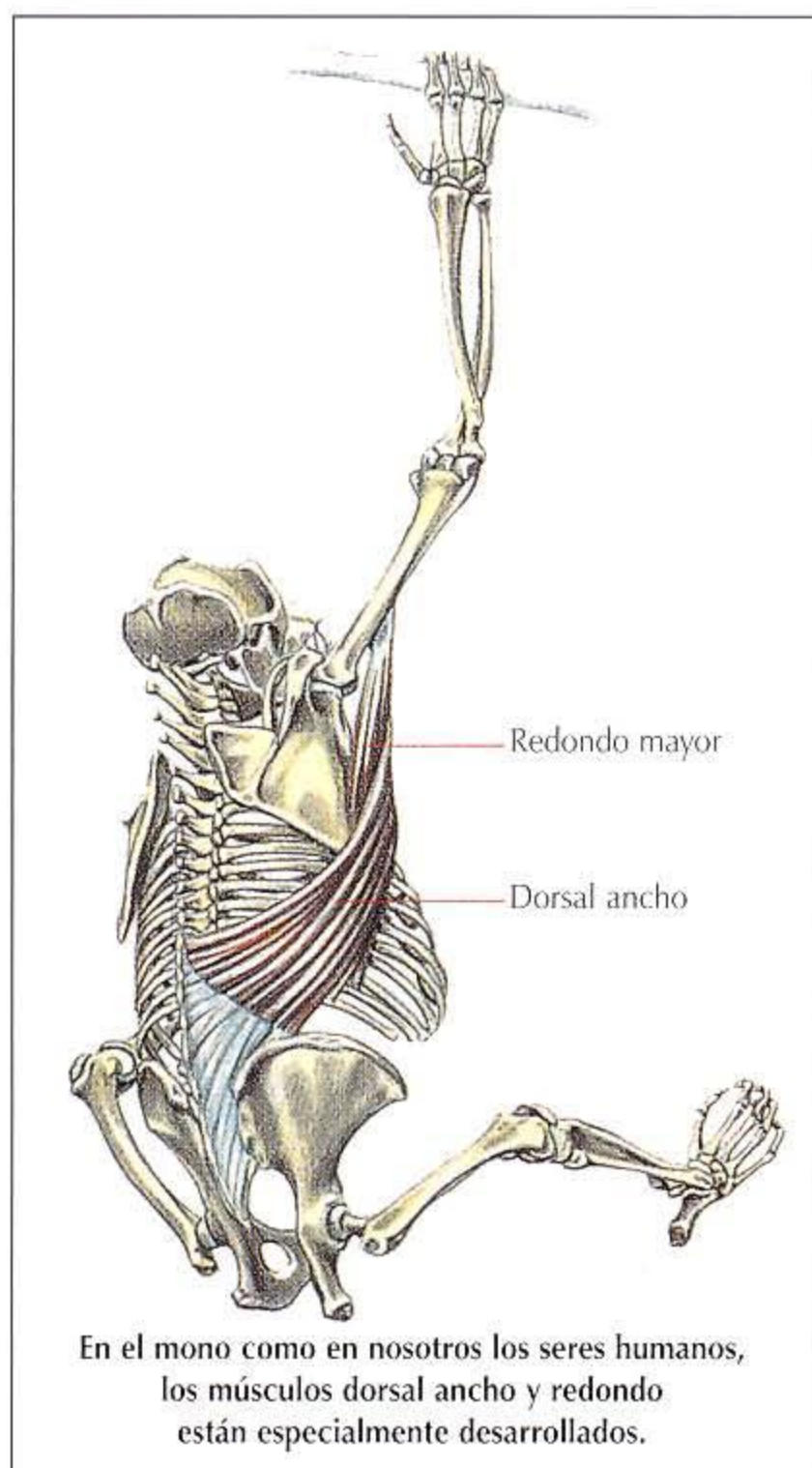


Variantes:

Ensanchando el tórax, se puede efectuar la tracción hasta el mentón. Para aumentar la intensidad, cargarse sujetando pesos a la cintura. A nivel biomecánico, cabe señalar que desplazando los codos hacia el tronco, el movimiento solicita principalmente las fibras externas del dorsal ancho y desarrolla la espalda en longitud.

Llevando los codos hacia atrás, el tórax ensanchado para llevar el mentón a la barra, el movimiento solicita principalmente las fibras superiores y centrales del dorsal ancho así como las del redondo mayor.

Este ejercicio desarrolla la espalda en grosor. Durante el acercamiento de los omoplatos, el romboides y la porción inferior del trapecio también son solicitadas.



EVOLUCIÓN

En un principio, el músculo redondo mayor y el dorsal ancho desempeñaban una función en el desplazamiento a cuatro patas de nuestros lejanos ancestros actuando principalmente como retropropulsores sobre las patas delanteras.

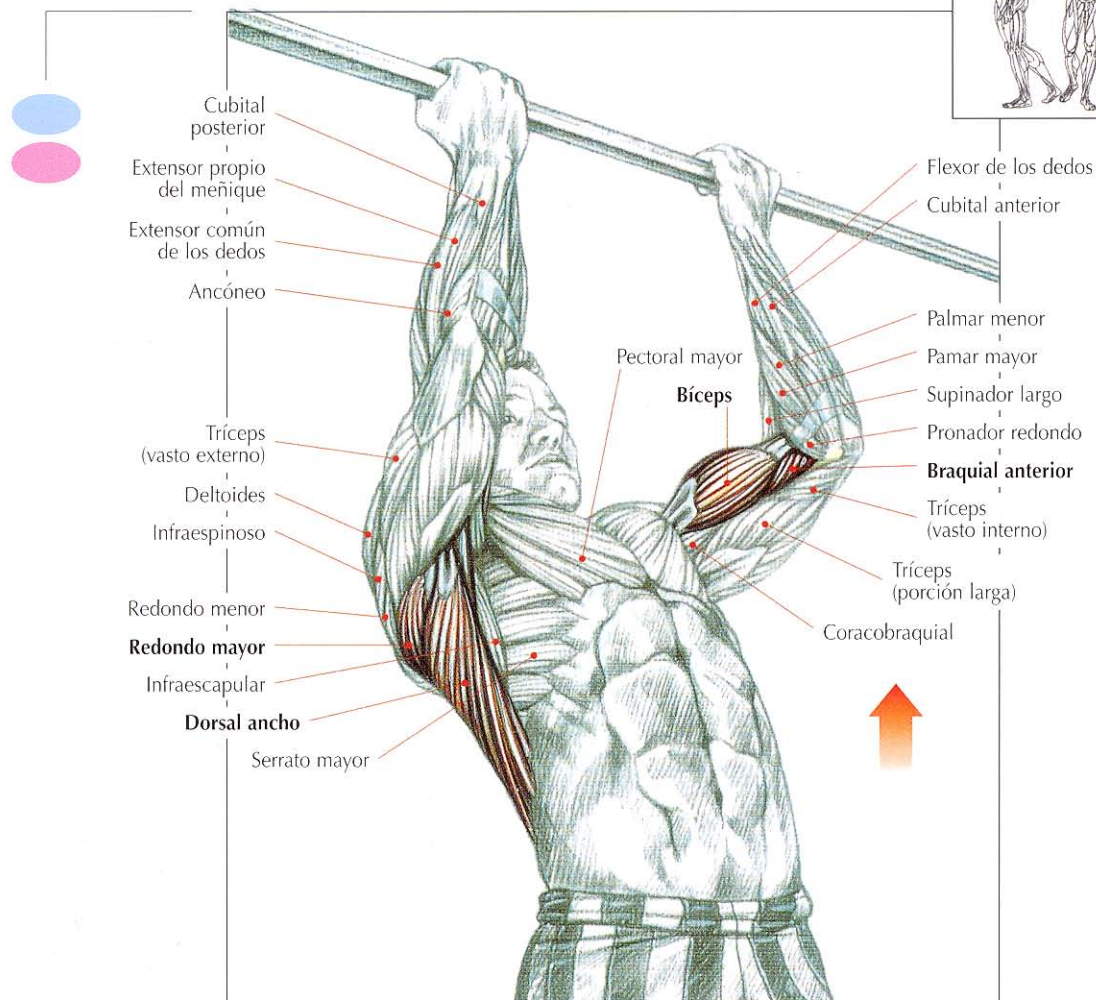
Con el paso a la vida arborícola, se transformaron en unos potentes músculos especializados en el desplazamiento vertical.

Una vez de nuevo en el suelo, nuestros ancestros más próximos adoptaron el desplazamiento bípedo aunque siguieron conservando la capacidad de escalar. Nosotros hemos heredado unos potentes músculos dorsales capaces de tirar de nuestro cuerpo y que nos permiten todavía subir a los árboles.

Observación: la principal diferencia entre nuestro aparato locomotor y el de nuestros parientes cercanos los monos, radica sobre todo en el desarrollo de nuestros miembros inferiores especializados en el desplazamiento bípedo. Nuestro busto y nuestros miembros superiores presentan prácticamente la misma estructura y las mismas proporciones. Contrariamente a las ideas preconcebidas, los monos no tienen unos brazos muy largos. ¡Somos nosotros que tenemos unas largas piernas!

2

TRACCIÓN O DOMINADAS EN BARRA FIJA, CON AGARRE ESTRECHO EN SUPINACIÓN



En suspensión en la barra fija, manos en supinación separadas una longitud igual a la anchura de los hombros:

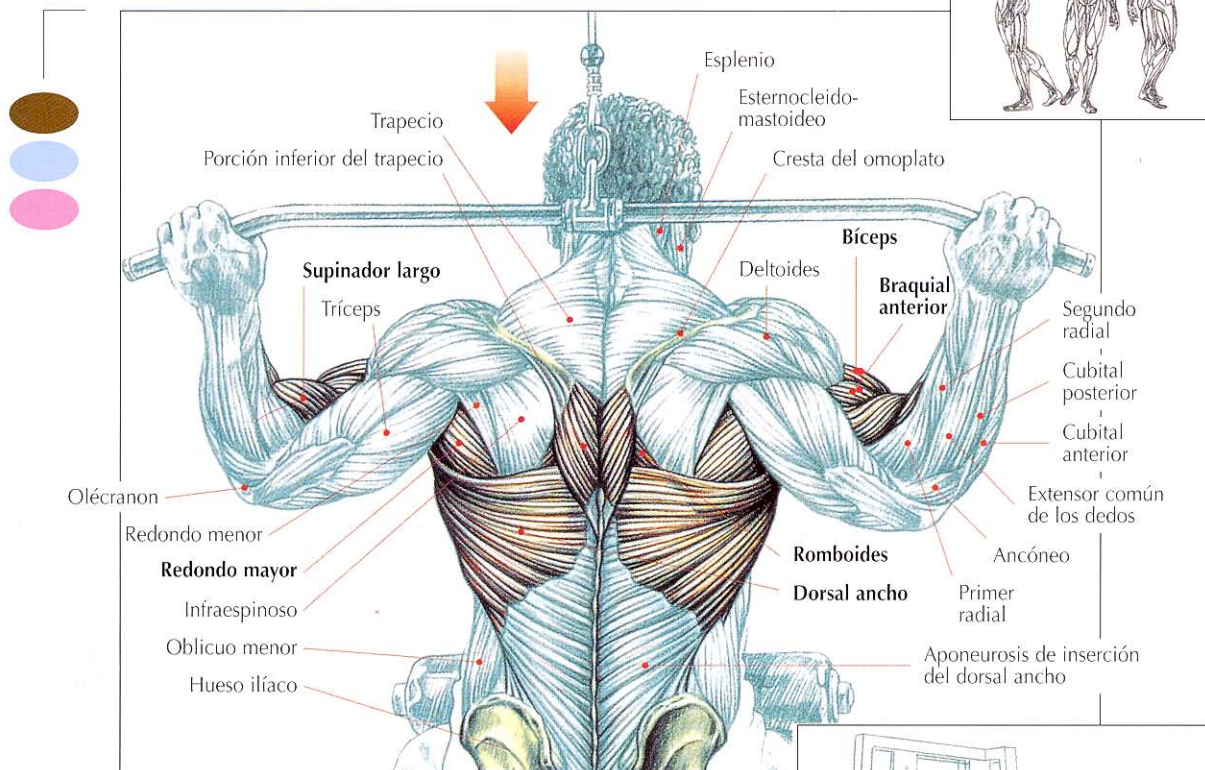
– inspirar y efectuar, ensanchando el pecho, una tracción para llevar el mentón a la altura de la barra. Espirar al final del movimiento. Este movimiento permite desarrollar el dorsal ancho y el redondo mayor asociando un trabajo intenso del bíceps y del braquial anterior. En este sentido, puede formar parte de la composición de un programa específico de brazos.

También se solicitan el trapecio (porciones media e inferior), el romboides y los pectorales.

La realización de este ejercicio exige una cierta potencia pero para una mayor facilidad puede realizarse en la polea alta.

4

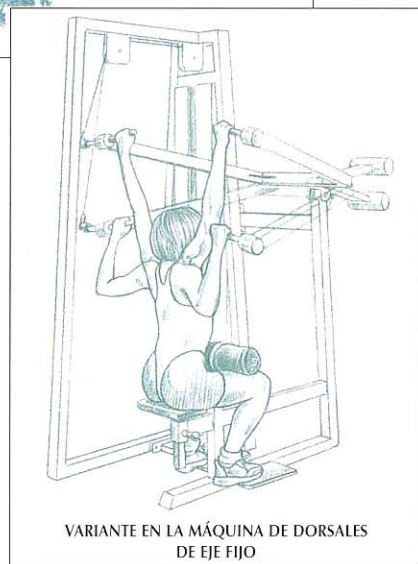
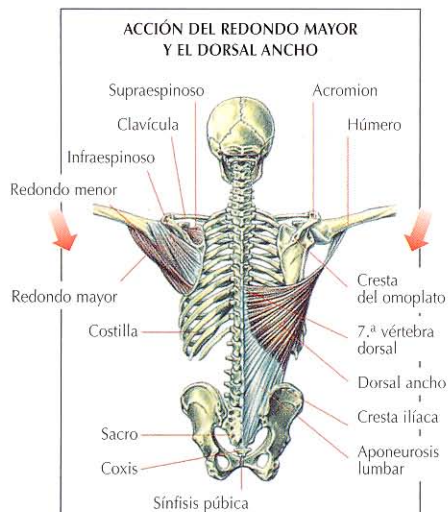
POLEA TRASNUCA

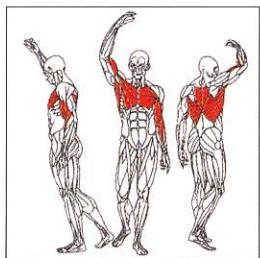


Sentado de frente al aparato, muslos fijados bajo los cojines, barra asida en pronación, manos muy separadas:

- inspirar y tirar de la barra hasta la nuca dirigiendo los codos hacia el tronco;
- espirar al final del movimiento.

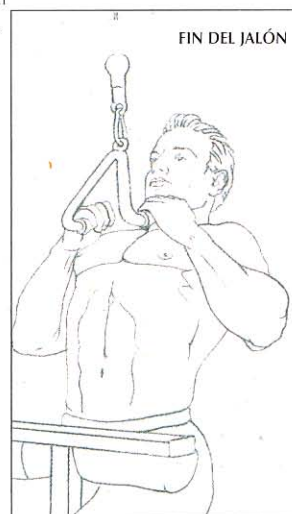
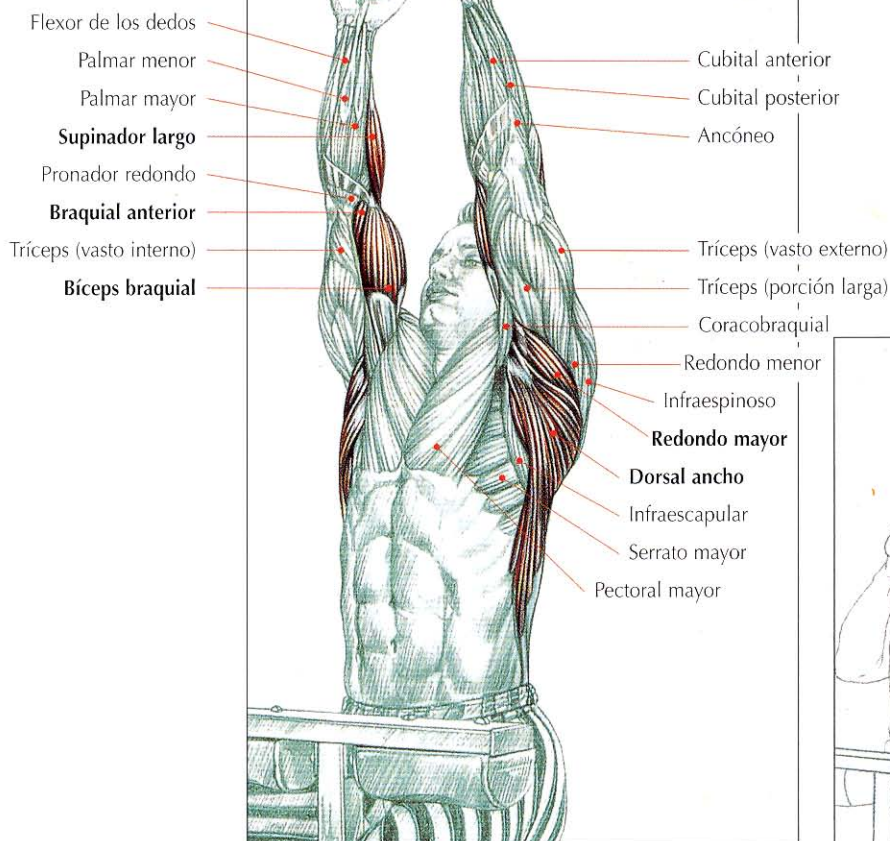
Este ejercicio, excelente para desarrollar la espalda en anchura, trabaja los dorsales anchos (principalmente las fibras externas e inferiores) y los redondos mayores. También son solicitados los flexores de los antebrazos (bíceps braquial, braquial anterior y supinador largo) así como los romboides y la parte inferior de los trapecios que actúan en el acercamiento de los omóplatos. Para los principiantes, los jalones en polea alta don de gran utilidad puesto que permiten adquirir la fuerza suficiente para pasar a continuación a las tracciones en barra fija.





POLEA AL PECHO CON AGARRE ESTRECHO

5



Sentado de cara al aparato, rodillas fijadas:

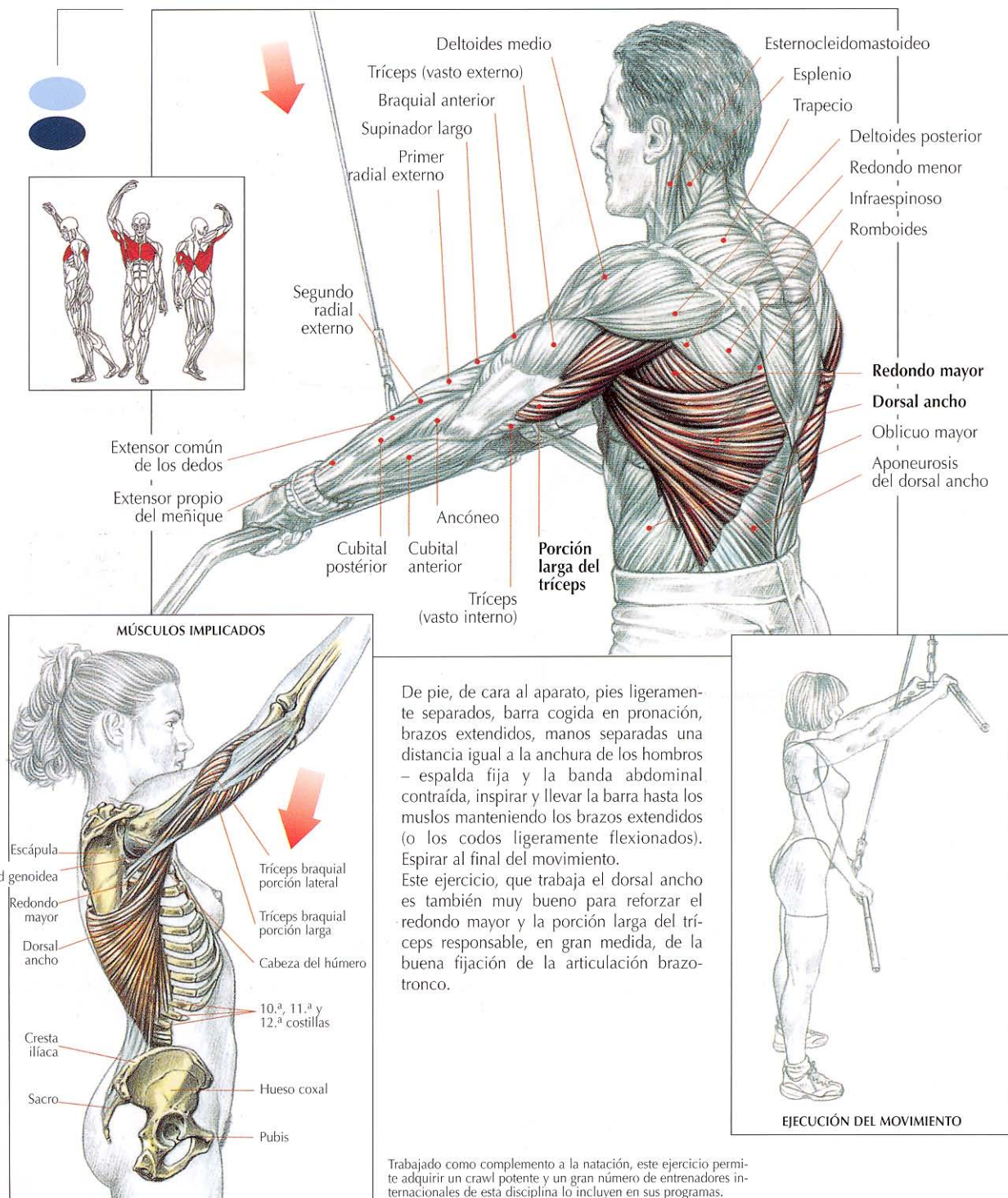
– inspirar y llevar el mango hasta el esternón ensanchando el pecho e inclinando ligeramente el tronco hacia atrás. Espirar al final del movimiento.

Este ejercicio es excelente para desarrollar el conjunto del dorsal ancho y redondo mayor.

Durante el acercamiento de los omoplatos se solicitan el romboides, el trapecio y el deltoides posterior. Como en todos los jalones, intervienen el bíceps y el braquial anterior, además, el agarre en semi-pronación hace intervenir al supinador largo.

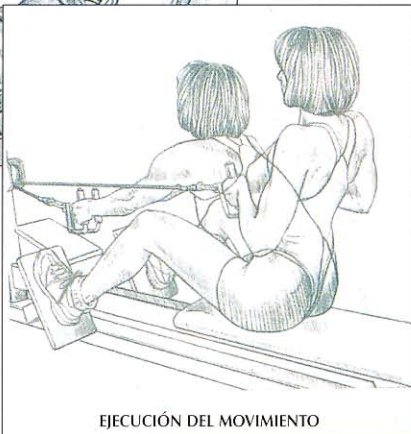
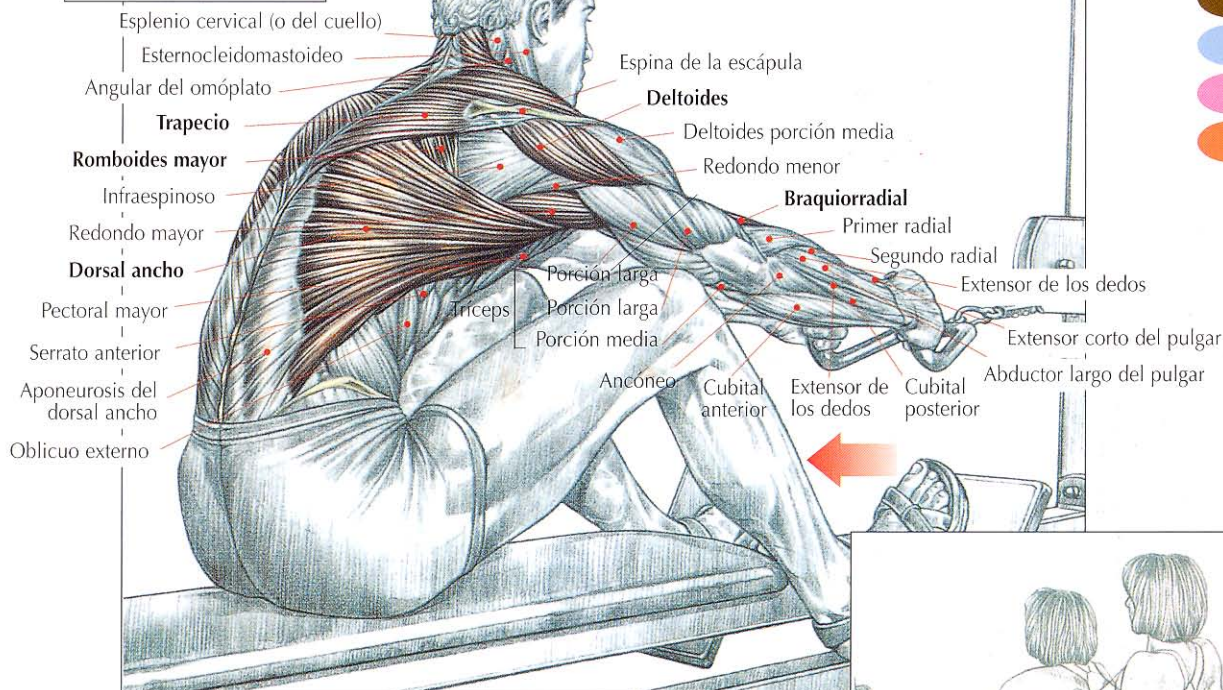
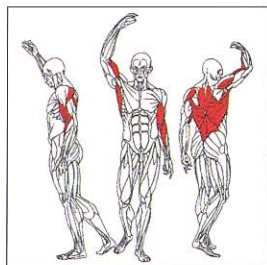
6

«PULL-OVER» CON POLEA ALTA, BRAZOS EXTENDIDOS



REMO EN POLEA BAJA, AGARRE ESTRECHO, MANOS EN SEMIPRONACIÓN

7



EJECUCIÓN DEL MOVIMIENTO

Sentado de cara al aparato, pies anclados, tronco flexionado:

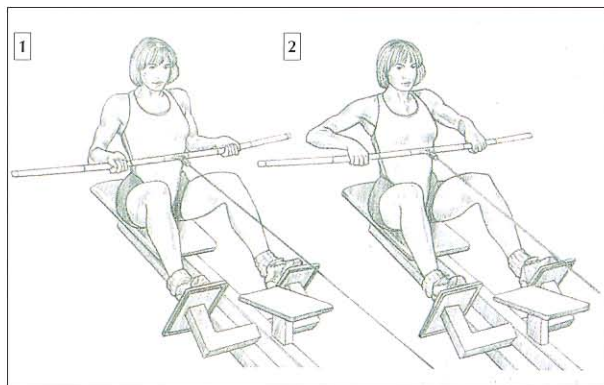
– inspirar y llevar el mango hasta la base del esternón enderezando la espalda y tirando los codos hacia atrás lo más lejos posible. Espirar al final del movimiento y regresar suavemente a la posición inicial.

Este ejercicio es excelente para trabajar la espalda en grosor, localiza el esfuerzo sobre el dorsal ancho, el redondo mayor, el haz posterior del deltoides, el bíceps, el braquial anterior, el supinador largo y, al final del movimiento, durante el acercamiento de los omóplatos, sobre el trapecio y el romboide.

Durante el enderezamiento del tronco, también intervienen los espinosos.

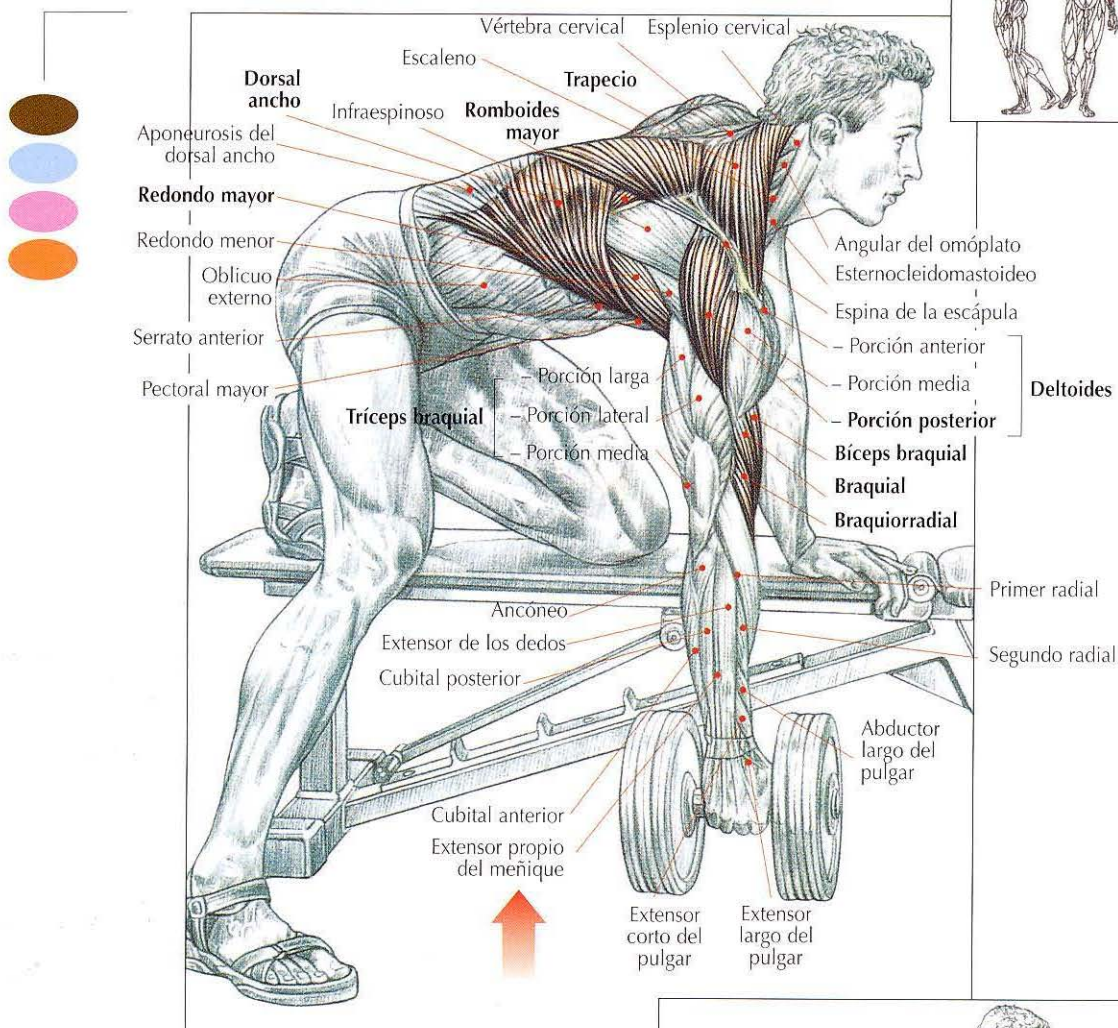
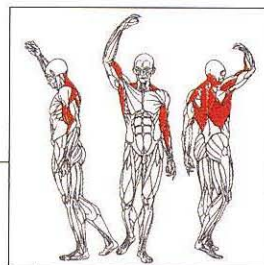
Este movimiento permite, en fase negativa, dejándose tirar por el peso, flexibilizar el conjunto de la región dorsal.

Atención: para evitar el riesgo de lesión en la espalda, es importante no arquearla durante el remo en polea baja con cargas pesadas.



8

REMO HORIZONTAL A UNA MANO CON MANCUERNAS

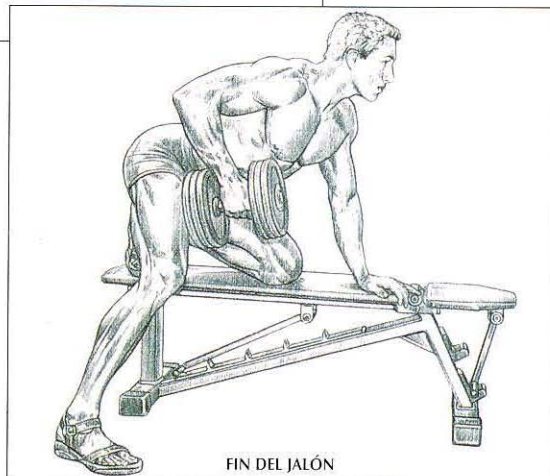


La mancuerna cogida con una mano en semi-pronación, mano y rodilla opuestas apoyadas sobre un banco:

- espalda fija, inspirar y tirar de la mancuerna lo más alto posible, con el brazo paralelo al cuerpo, llevando el codo bien hacia atrás. Espirar al final del movimiento.

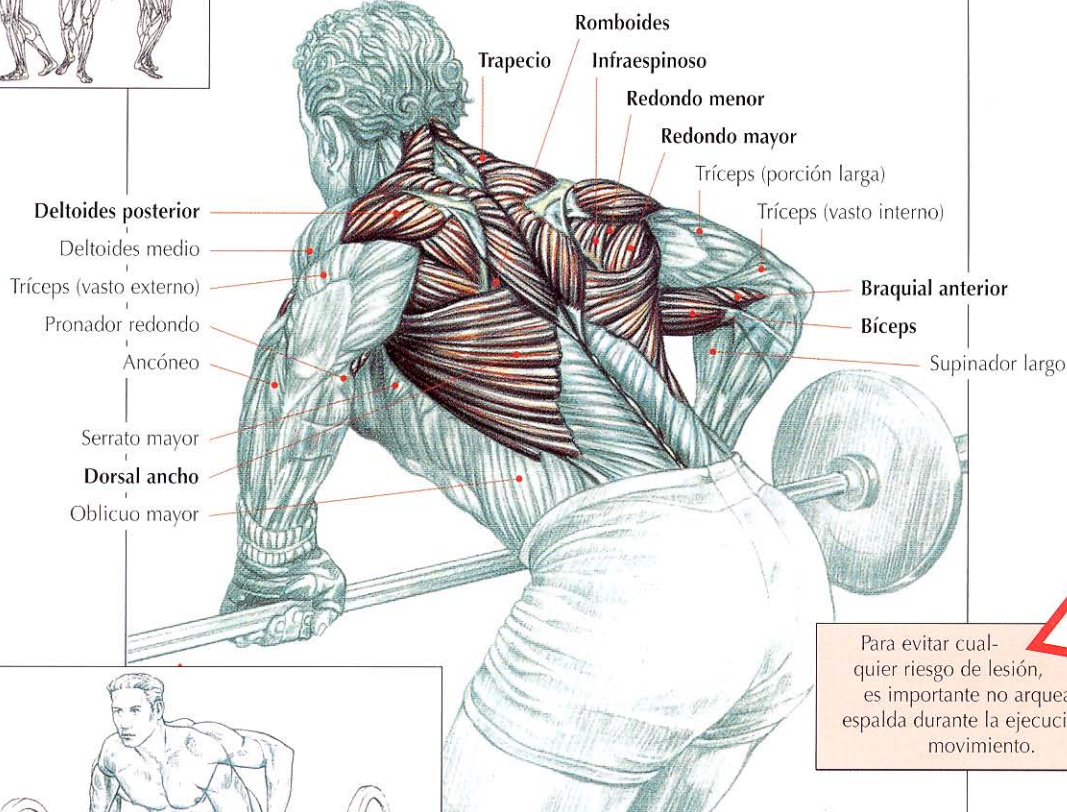
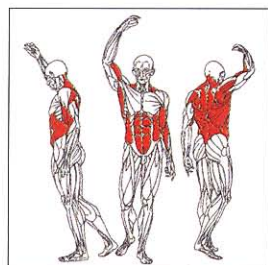
Para una contracción máxima, se puede realizar una ligera torsión del tronco al final del movimiento.

Este ejercicio trabaja principalmente el dorsal ancho, el redondo mayor, el haz posterior del deltoides y, al final de la contracción, el trapecio y el romboidees. Los flexores del brazo, bíceps braquial, braquial anterior y el supinador largo, también son solicitados.

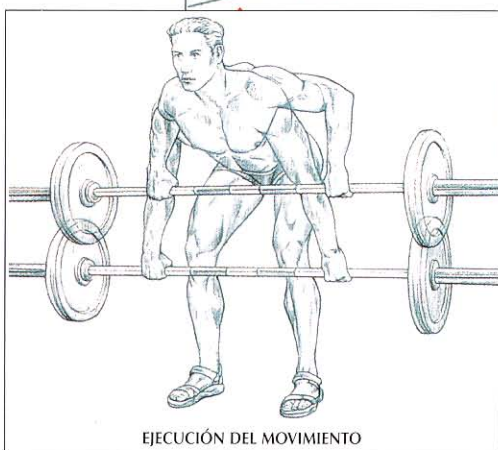

REMO HORIZONTAL CON BARRA, MANOS EN PRONACIÓN

9



Para evitar cualquier riesgo de lesión, es importante no arquear la espalda durante la ejecución del movimiento.



EJECUCIÓN DEL MOVIMIENTO

De pie, rodillas ligeramente flexionadas, tronco inclinado 45°, espalda bien recta, barra asida en pronación, manos separadas una distancia mayor a la anchura de los hombros, brazos colgando:

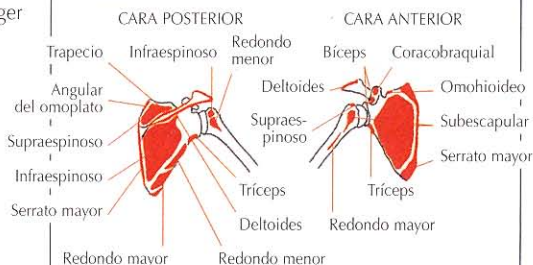
- inspirar, efectuar un bloqueo respiratorio y una contracción isométrica de la banda abdominal, tirar de la barra hasta el pecho;
- volver a la posición de partida y espirar.

Este ejercicio solicita el dorsal ancho, el redondo mayor, el deltoides posterior, los flexores de los brazos (bíceps braquial, braquial anterior, supinador largo) y, durante el acercamiento de los omóplatos, el romboide y el trapecio.

La posición inclinada del tronco solicita los músculos espinosos en isometría. Cabe señalar que la variación de la posición

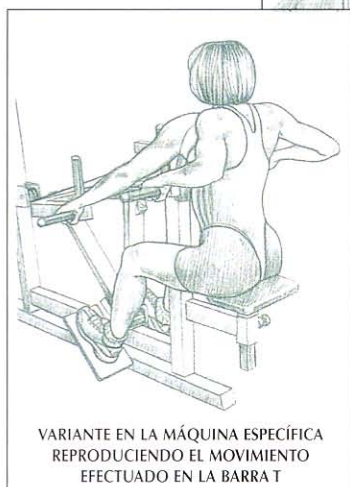
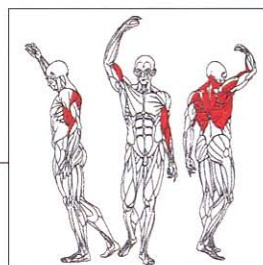
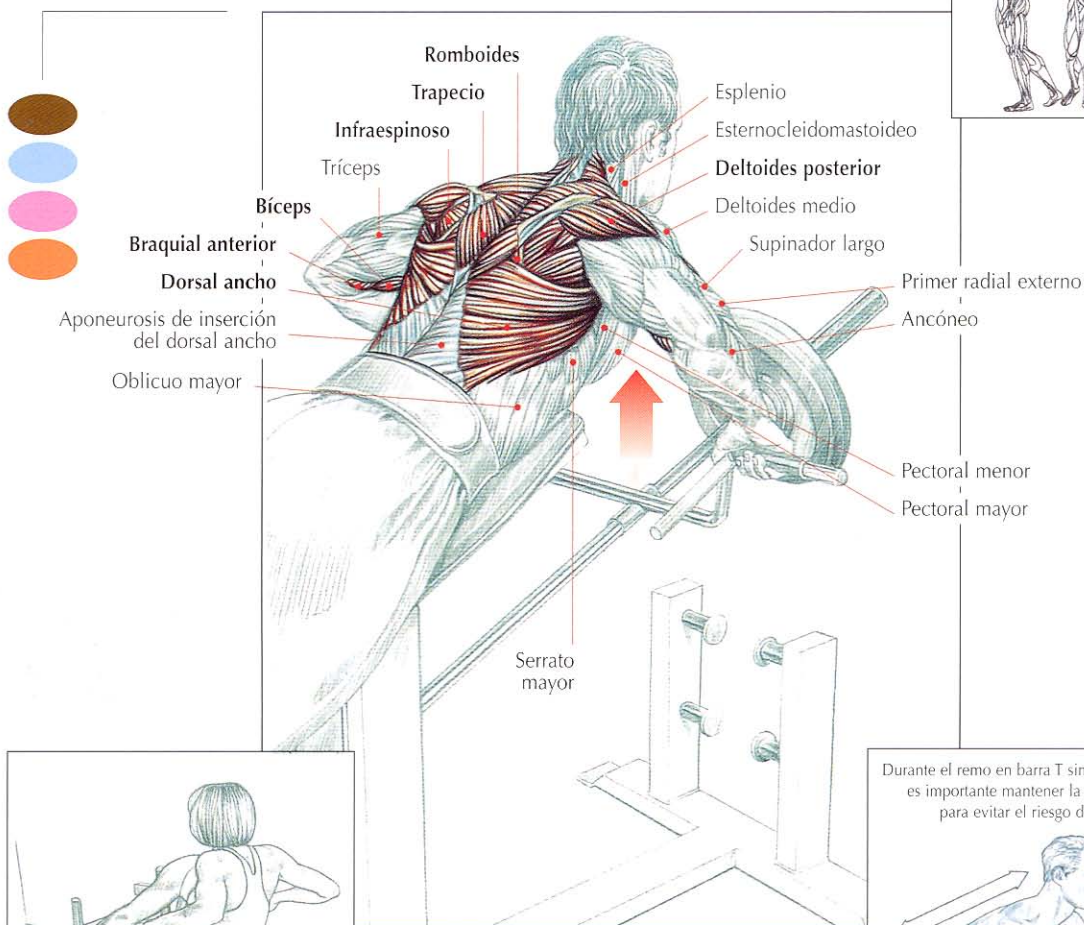
de las manos, tanto en la distancia de separación como en la forma de coger la barra (pronación o supinación), permite, cambiando también la inclinación del tronco, trabajar la espalda bajo un gran número de ángulos.

INSERCIÓNES DE LOS MÚSCULOS SOBRE EL OMÓPLATO



10

REMO EN BARRA T CON APOYO AL PECHO

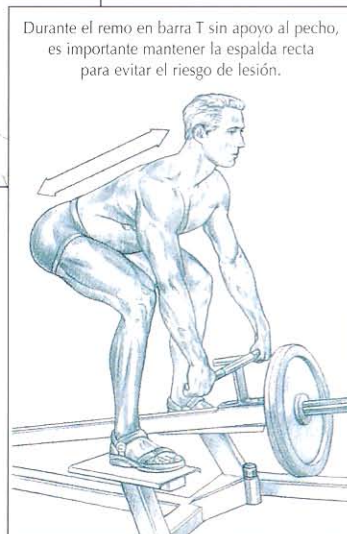

VARIANTE EN LA MÁQUINA ESPECÍFICA
REPRODUCIENDO EL MOVIMIENTO
EFECTUADO EN LA BARRA T

De pie, rodillas ligeramente flexionadas, barra pasando entre las piernas, espalda bien recta, tronco inclinado a 45° o apoyado ventralmente sobre el banco inclinado en caso de que el aparato lo permita:

- inspirar y llevar la barra, cogida en pronación, hasta el pecho. Espirar al final del movimiento.

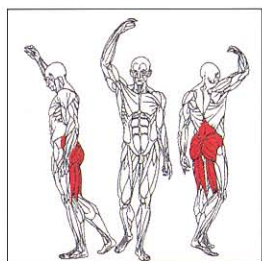
Este ejercicio, similar al remo horizontal con barra, permite una mejor concentración del trabajo sobre la espalda puesto que necesita de un menor esfuerzo de concentración en la colocación del cuerpo. Principalmente hace intervenir al dorsal ancho, el redondo mayor, el deltoides posterior, los flexores del brazo así como el trapecio y el romboideos.



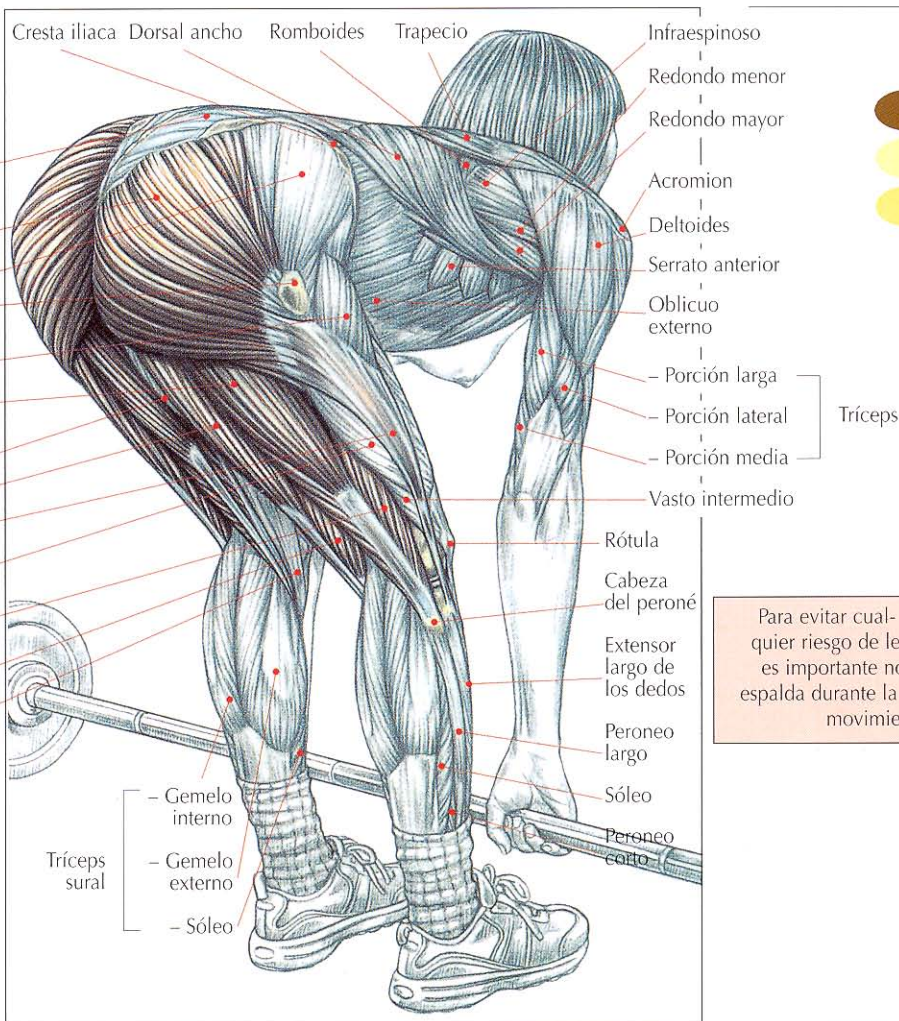
Durante el remo en barra T sin apoyo al pecho, es importante mantener la espalda recta para evitar el riesgo de lesión.

Observación. — Cabe señalar que invirtiendo el agarre —es decir agarre en supinación— una parte del esfuerzo se trasladará al bíceps braquial y a la porción superior del trapecio al final del jalón.

PESO MUERTO, 11 PIERNAS SEMIRRÍGIDAS



Aponeurosis del dorsal ancho
Glúteo mayor
Glúteo mediano
Trocánter mayor
Tensor de la fascia lata
Bíceps femoral, porción larga
Aductor mayor
Semitendinoso
Fascia lata iliotibial
Vasto lateral
Bíceps femoral, porción corta
Semimembranoso
Sartorio



Para evitar cualquier riesgo de lesión, es importante no arquear la espalda durante la ejecución del movimiento.

De pie, piernas ligeramente separadas, de cara la barra que está situada en el suelo:

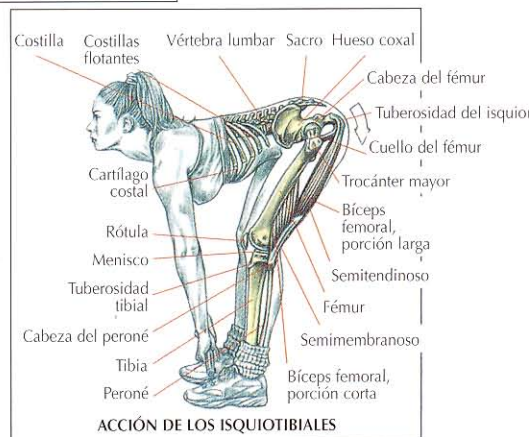
- inclinar el tronco hacia delante manteniendo la espalda arqueada y, si es posible, conservando las piernas extendidas;
- coger la barra con las manos en pronación, brazos relajados. Inspirar y enderezar el tronco hacia la vertical, la espalda siempre fija, el movimiento se realizará a nivel de las caderas. Espirar al final del movimiento, apoyar la barra manteniendo la espalda recta.

Este ejercicio solicita el conjunto de los músculos espinosos. En el enderezamiento del tronco, durante el movimiento anteroposterior de la pelvis, el glúteo mayor y los isquiotibiales (a excepción del bíceps corto) son fuertemente solicitados.

Elevar un peso muerto con las piernas extendidas estira, durante la flexión, la parte trasera del muslo. Para una mayor eficacia y con esa finalidad, se pueden elevar los pies por encima del suelo.

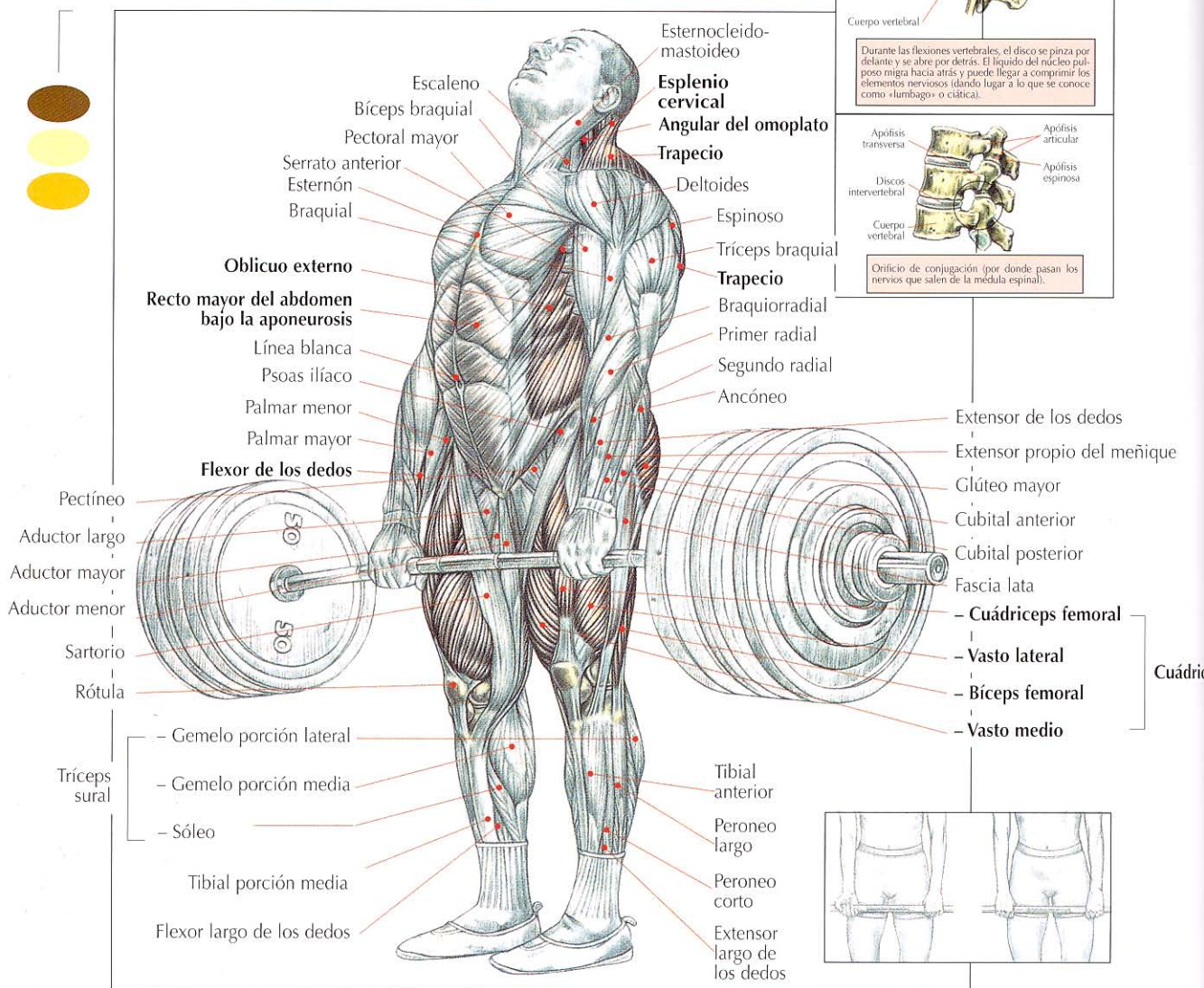
Observación: realizado con cargas muy ligeras, el peso muerto con piernas semirrigidas puede considerarse como un movimiento de estiramiento para los isquiotibiales.

A medida que las cargas aumentan, los glúteos mayores tomarán el relevo de los isquiotibiales para mantener la pelvis recta.



ACCIÓN DE LOS ISQUIOTIBIALES

PESO MUERTO CON BARRA



De pie, de cara a la barra, piernas muy separadas, pies hacia el exterior, siempre en el eje de las rodillas:

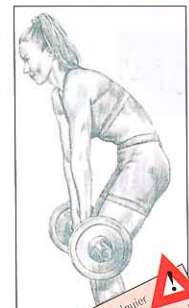
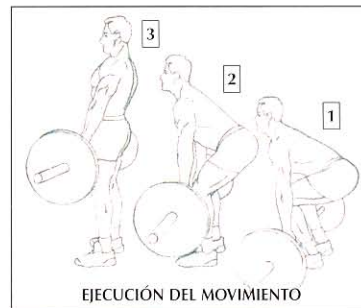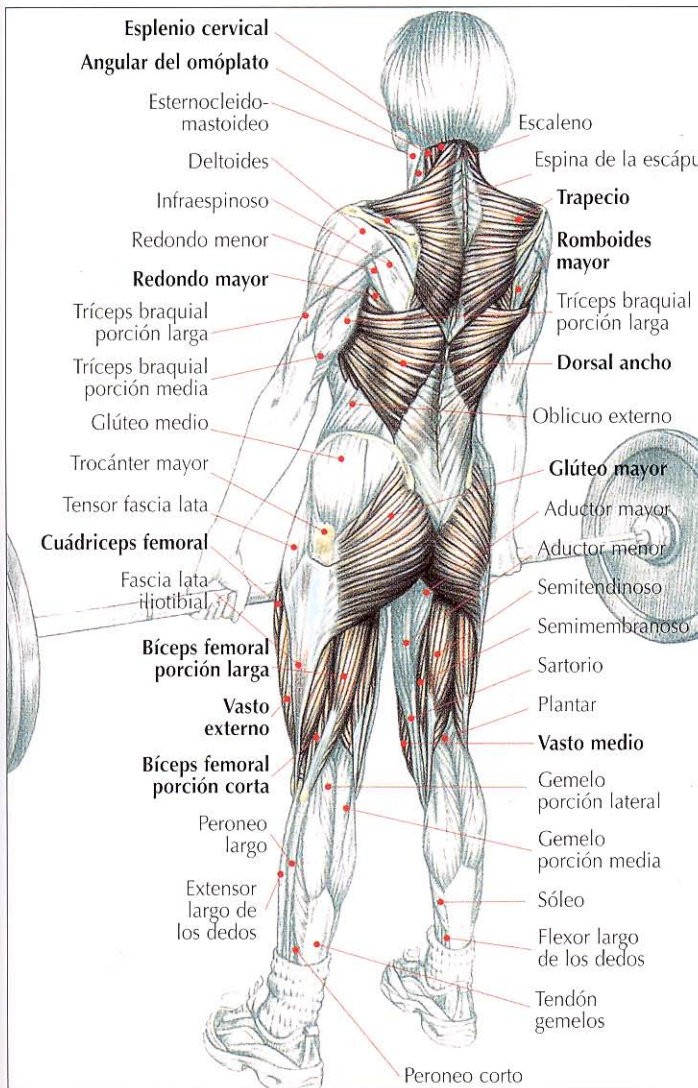
- flexionar las rodillas para llevar los muslos hasta la horizontal,
- coger la barra con los brazos estirados, manos en proporción separadas una longitud aproximadamente igual a la anchura de los hombros (invirtiendo el agarre de una mano —es decir, una mano en supinación— se pueden sostener cargas extremadamente pesadas):
- inspirar, contener la respiración, contraer la banda abdominal y la región lumbar y tensar las piernas enderezando el busto hasta alcanzar la posición vertical.

Durante toda la ejecución del movimiento es necesario mantener la espalda recta

Este ejercicio, a diferencia del peso muerto con barra clásico, trabaja más intensamente los cuádriceps y la masa de los aductores y menos intensamente la espalda que se sitúa menos inclinada al inicio del ejercicio.

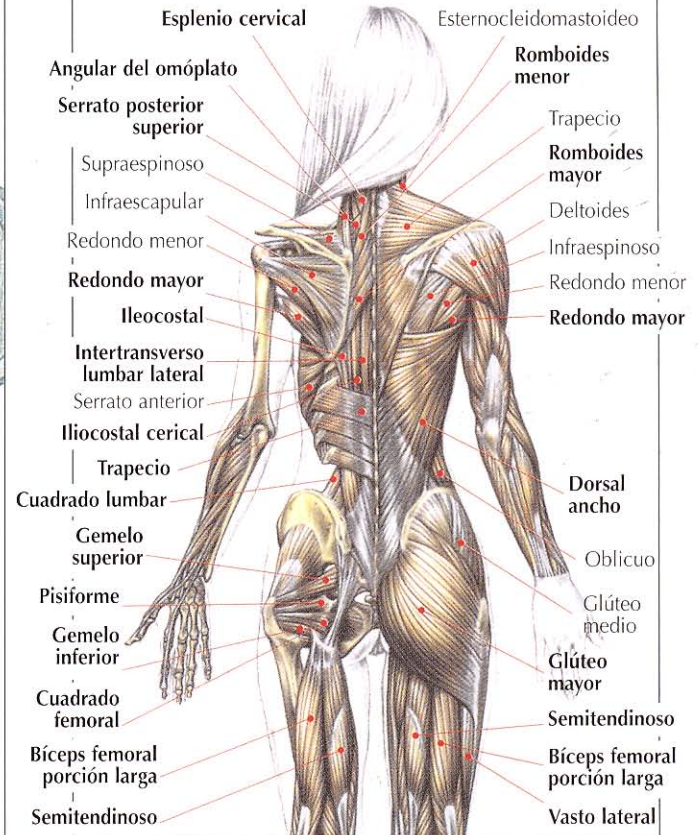
Practicado en series largas (máximo 10 repeticiones) y ligeras, es excelente para reforzar la región lumbar trabajando el conjunto del muslo y las nalgas. No obstante, es necesario realizar este movimiento con mucha prudencia y con mucha técnica cuando las cargas son importantes a fin de no traumatizar la cadera, los aductores de los muslos y la articulación sacro-lumbar, zona muy solicitada durante la ejecución.

El peso muerto con barra «estilo sumo» forma parte de los tres movimientos del power-lifting.



Para evitar cualquier riesgo de lesión, es importante no arquear la espalda durante la ejecución del movimiento.

MÚSCULOS SOLICITADOS DURANTE EL EJERCICIO DE PESO MUERTO CON BARRA



Independientemente del movimiento, cuando se ejecuta con una carga importante, es imprescindible un «bloqueo».

1. – Ensanchando el tórax mediante una inspiración profunda y conteniendo la respiración, se hinchan los pulmones como un globo lo cual propicia la rigidez de la caja torácica e impide que la parte alta del busto se incline hacia delante.

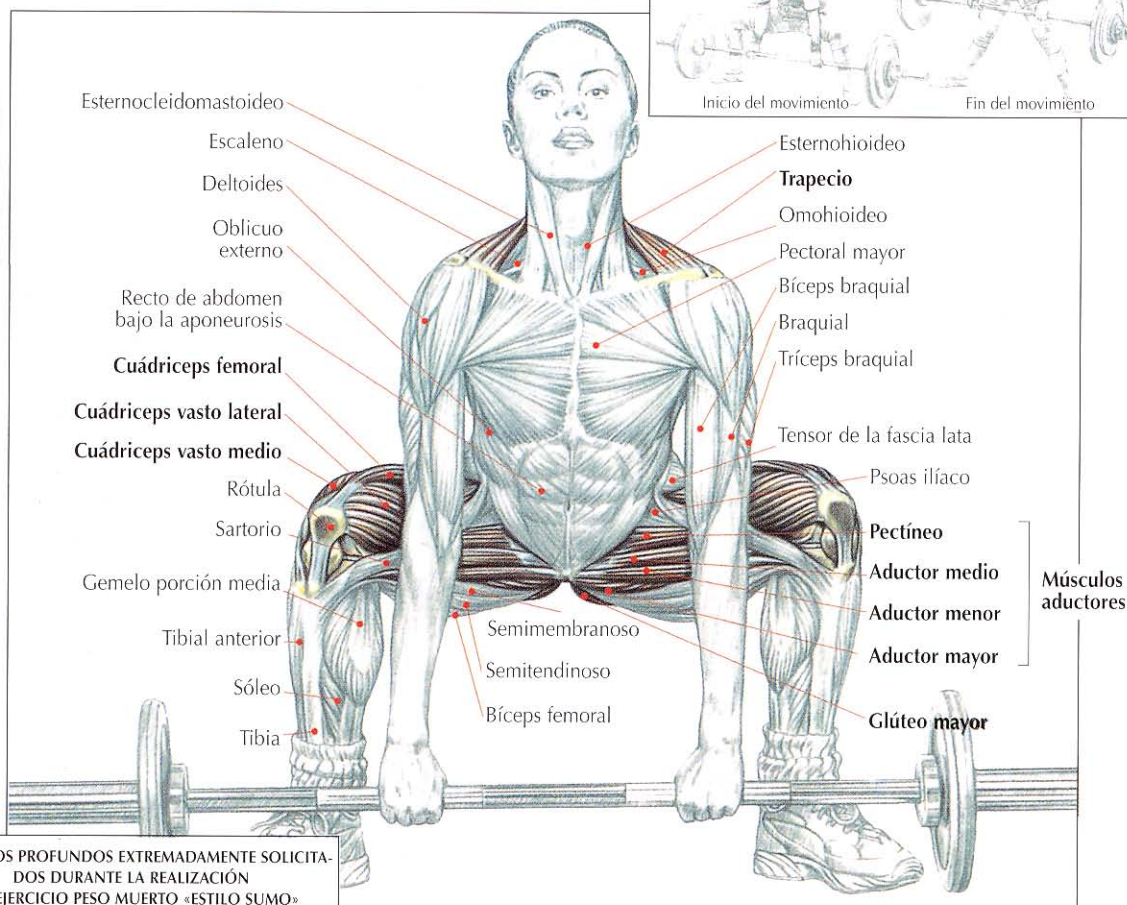
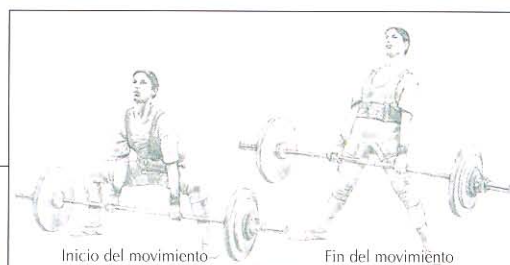
2. – Contrayendo el conjunto de los músculos abdominales, el vientre se endurece aumentando al mismo tiempo la presión infra abdominal, lo cual impide que el busto se incline hacia delante.

3. – Finalmente, curvando la región lumbar mediante una contracción de los músculos lumbares, la parte baja de la columna se sitúa en extensión.

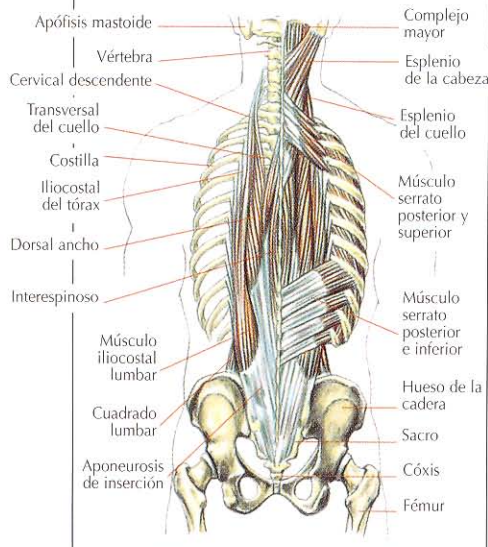
La función de estas tres acciones simultáneas, denominadas «bloqueo», es evitar el arqueado de la espalda o la flexión vertebral, posición que con carga pesadas, presdispone a la aparición de la tan famosa hernia discal.

13

PESO MUERTO ESTILO «SUMO»



MÚSCULOS PROFUNDOS EXTREMADAMENTE SOLICITADOS DURANTE LA REALIZACIÓN DEL EJERCICIO PESO MUERTO «ESTILO SUMO»



De pie, de cara a la barra, piernas ligeramente separadas, punta de los pies hacia el exterior, siempre en el eje de las rodillas:

- flexionar las rodillas hasta que los muslos alcancen la horizontal; coger la barra con los brazos extendidos, las manos en pronación a una distancia aproximadamente igual a la anchura de los hombros (invirtiendo el agarre de una mano —es decir, una mano en supinación y otra en pronación— se impide que la barra ruede lo cual permite sostener cargas mucho más importantes);

- inspirar, contener la respiración, curvar ligeramente la zona lumbar, contraer la banda abdominal y estirar las piernas enderezando completamente el tórax hasta recuperar la posición vertical, hombros situados hacia atrás; espirar al final del movimiento;

- apoyar la barra en el suelo conteniendo la respiración y sin arquear la espalda.

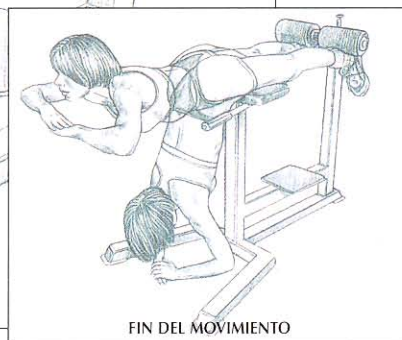
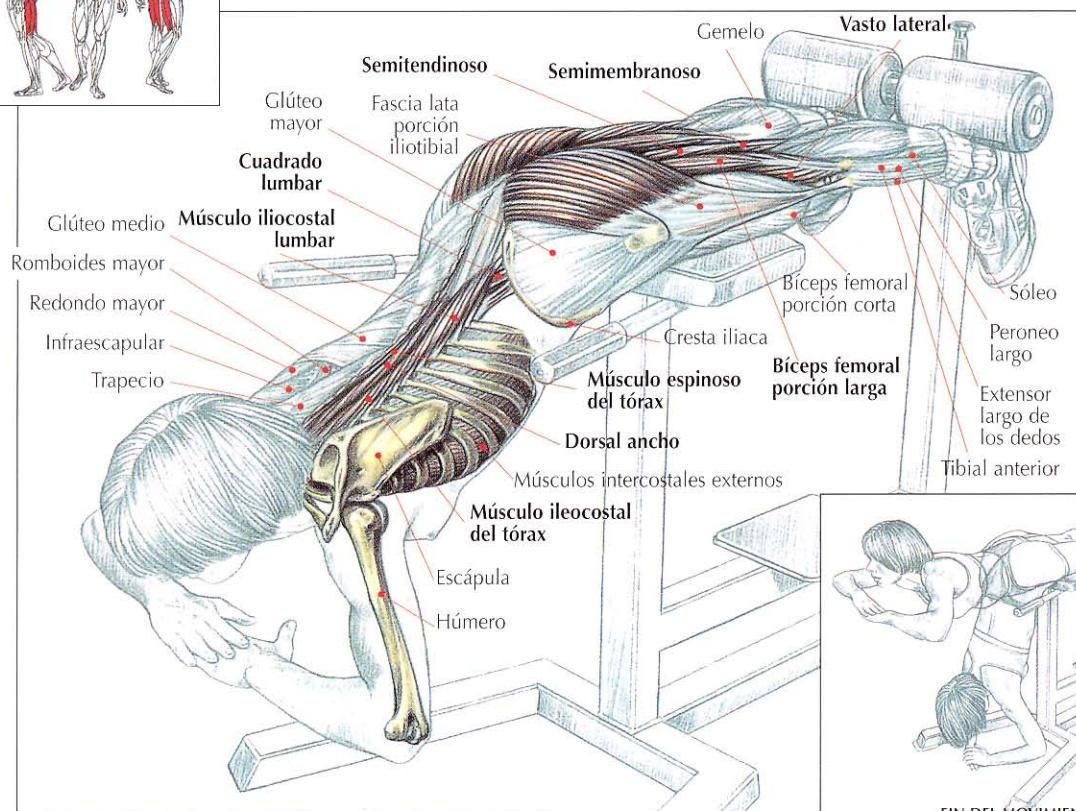
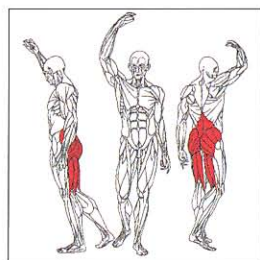
A diferencia del peso muerto, este ejercicio trabaja más intensamente los músculos cuádriceps y la masa de los aductores de las piernas, y menos intensamente la espalda, que se sitúa menos inclinada en el punto de partida.

Observación: durante el inicio del movimiento, es importante hacer deslizar la barra a lo largo de las tibias. Practicado en series largas (máximo 10) y ligeras, este ejercicio es excelente para reforzar la región lumbar además de trabajar los muslos y los glúteos.

No obstante, este ejercicio debe realizarse con mucha prudencia cuando se utilizan cargas importantes a fin de evitar una sobrecarga de la articulación de la cadena, los músculos aductores de los muslos así como la articulación sacro-lumbar, zona muy solicitada durante la ejecución. El peso muerto «estilo sumo» forma parte de los tres movimientos de power-lifting (fuerza atlética).

EXTENSIÓN DEL TRONCO EN BANCO A 90° O «HIPEREXTENSIONES»

14



Instalado sobre el banco, tobillos fijados, el eje de flexión pasa por la articulación coxofemoral, el pubis fuera de banco:

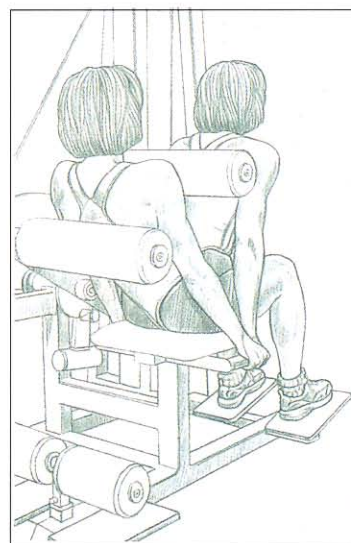
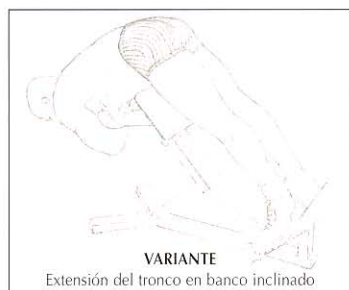– con el tronco flexionado, efectuar una extensión hasta la horizontal levantando la cabeza, después realizar una hiperextensión reconocible por la acentuación de la curvatura lumbar. Esta última debe realizarse con prudencia para no dañar la espalda.

Este ejercicio desarrolla principalmente el conjunto de los músculos espinales extensores de la columna (sacrolumbares, interespinosos, dorsal largo, transversal del cuello, cervical ascendente, los esplenios, y el complejo mayor), el cuadrado y en menor medida, los glúteos mayores y los isquiotibiales a excepción del bíceps corto.

Además, la flexión completa del tronco es excelente para flexibilizar el conjunto de los sacrolumbares. Inmovilizando la pelvis sobre el banco —de manera que el eje de flexión se desplace hacia delante—, el esfuerzo se localiza únicamente a nivel de los músculos sacrolumbares, pero menos intensamente, debido al límite de amplitud del movimiento y la mayor potencia de palanca.

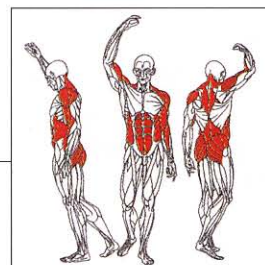
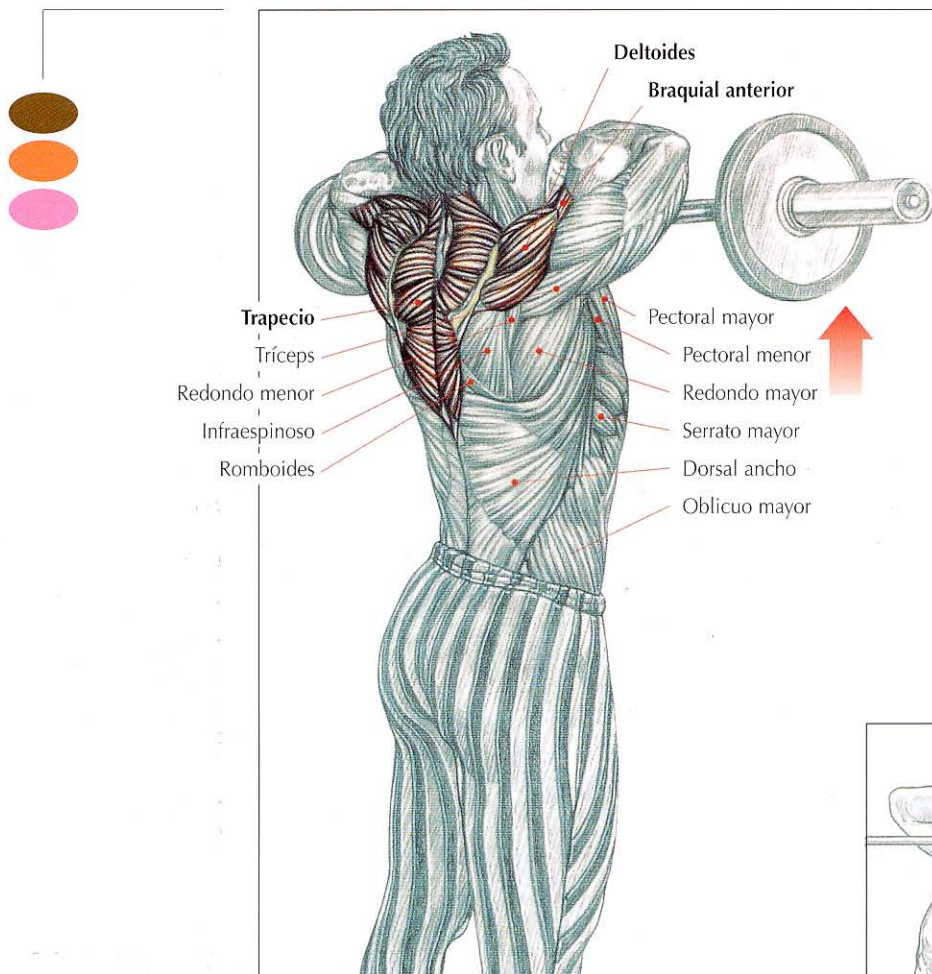
Para una mejor localización, se puede, al final de la extensión, mantener la horizontalidad del tronco durante algunos segundos.

Existe un banco inclinado recomendado para principiantes que permite una ejecución más cómoda de este movimiento.



VARIANTE: La máquina específica permite localizar el trabajo sobre la masa sacro-lumbar de los músculos espinales.

15 REMO AL CUELLO, CON MANOS JUNTAS



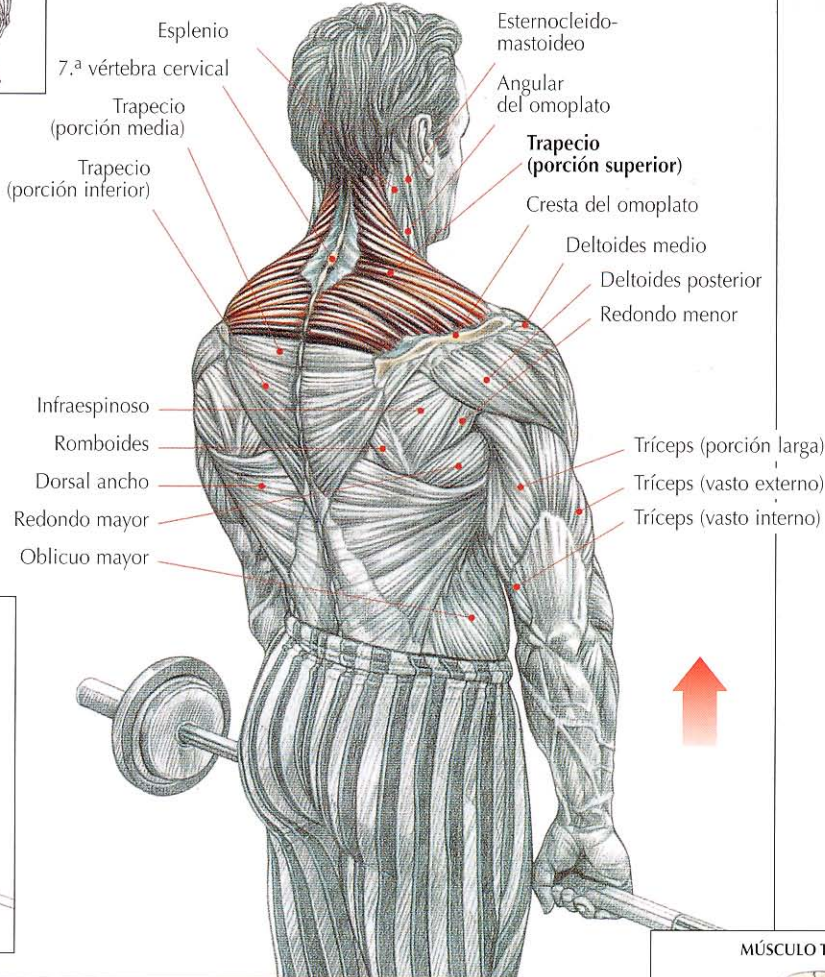
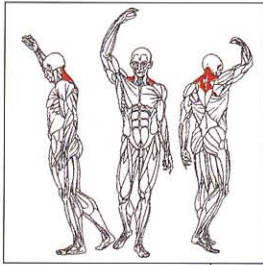
De pie, piernas ligeramente separadas, espalda bien recta, barra cogida en pronación, con las manos separadas un palmo o un poco más:

- inspirar y tirar de la barra a lo largo del cuerpo hasta el mentón, subiendo los codos lo más alto posible;
- espirar y controlar la bajada de la barra evitando sacudidas.

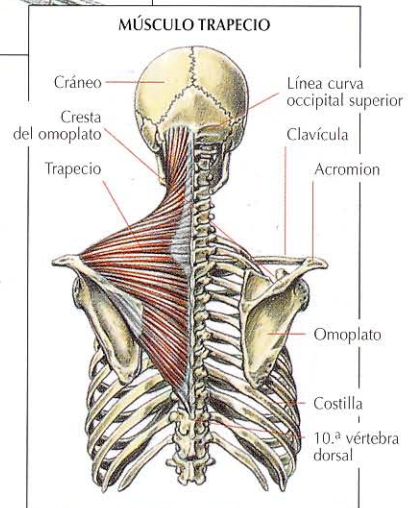
Este ejercicio solicita los trapecios, principalmente su porción superior, así como los deltoides, los angulares del omoplato, los bíceps, los músculos de los antebrazos, los abdominales, los glúteos y los sacrolumbares.

Cabe señalar que cuanto mayor sea la separación de las manos, mayor será la sollicitación de los deltoides y menor la de los trapecios.

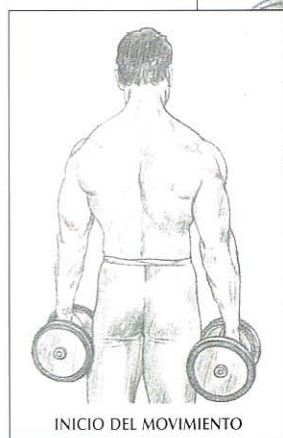
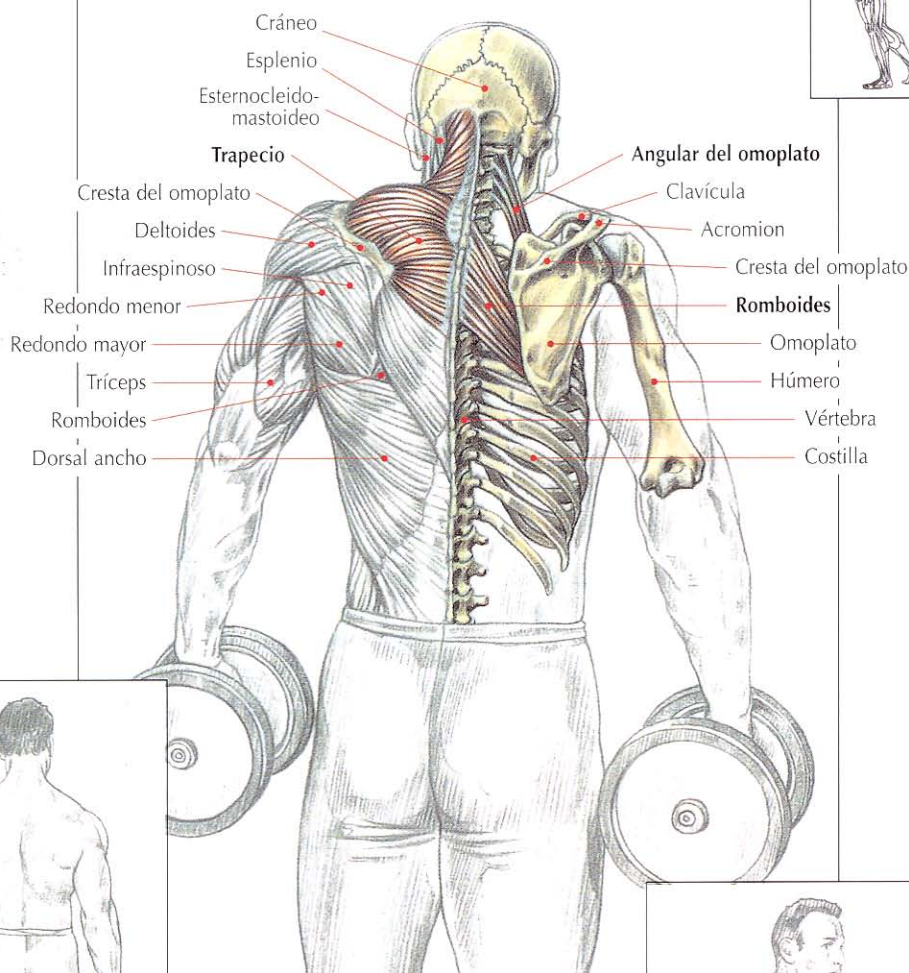
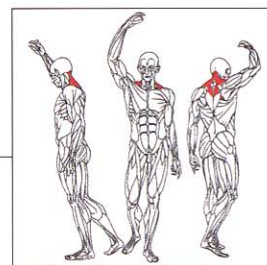
ENCONGIMIENTO DE HOMBROS CON BARRA



De pie, piernas ligeramente separadas, de cara a la barra situada en el suelo o sobre un soporte:
 – coger la barra con las manos en pronación o en agarre invertido si la carga es importante, con una separación un poco superior a la anchura de los hombros;
 – brazos relajados, espalda bien recta, abdominales contraídos, efectuar encogimientos de hombros.
 Este ejercicio desarrolla la porción superior del trapecio y principalmente su haz occipito-clavicular así como el angular del omoplato.



17 ENCOGIMIENTO Y ROTACIÓN DE LOS HOMBROS CON MANCUERNAS

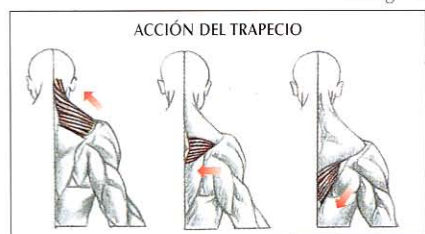

De pie, piernas ligeramente separadas, cabeza bien recta o un poco inclinada hacia delante, brazos relajados paralelos al cuerpo, una mancuerna en cada mano:

– encoger los hombros efectuando una rotación

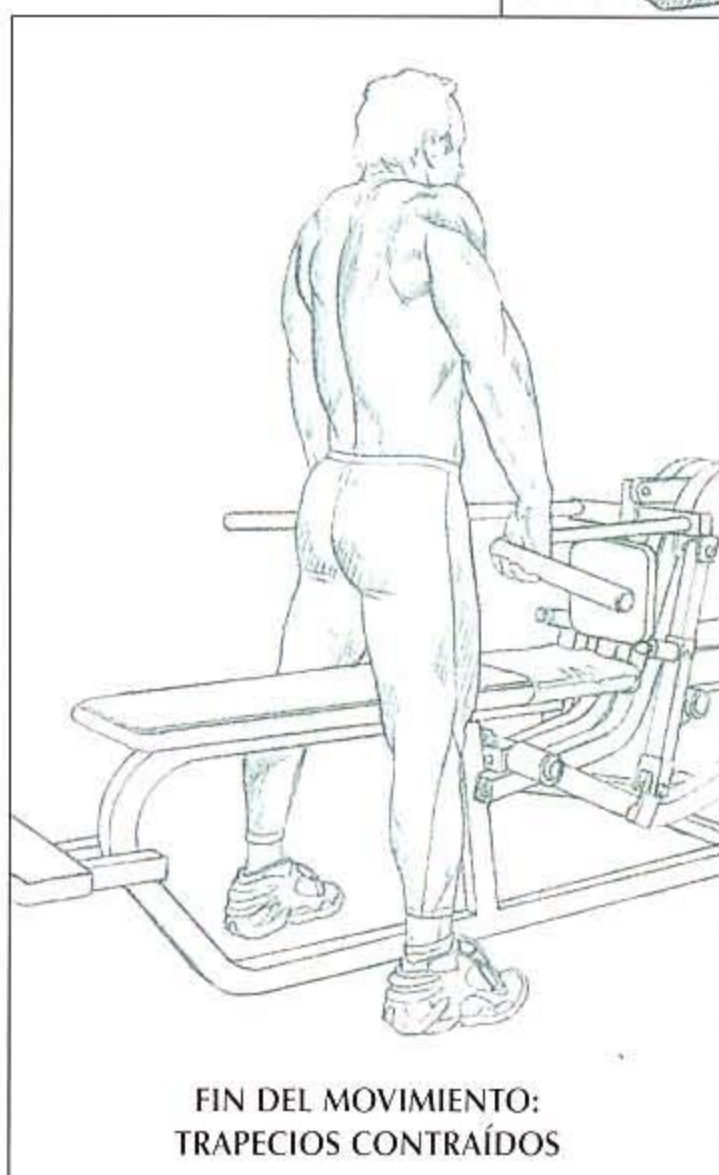
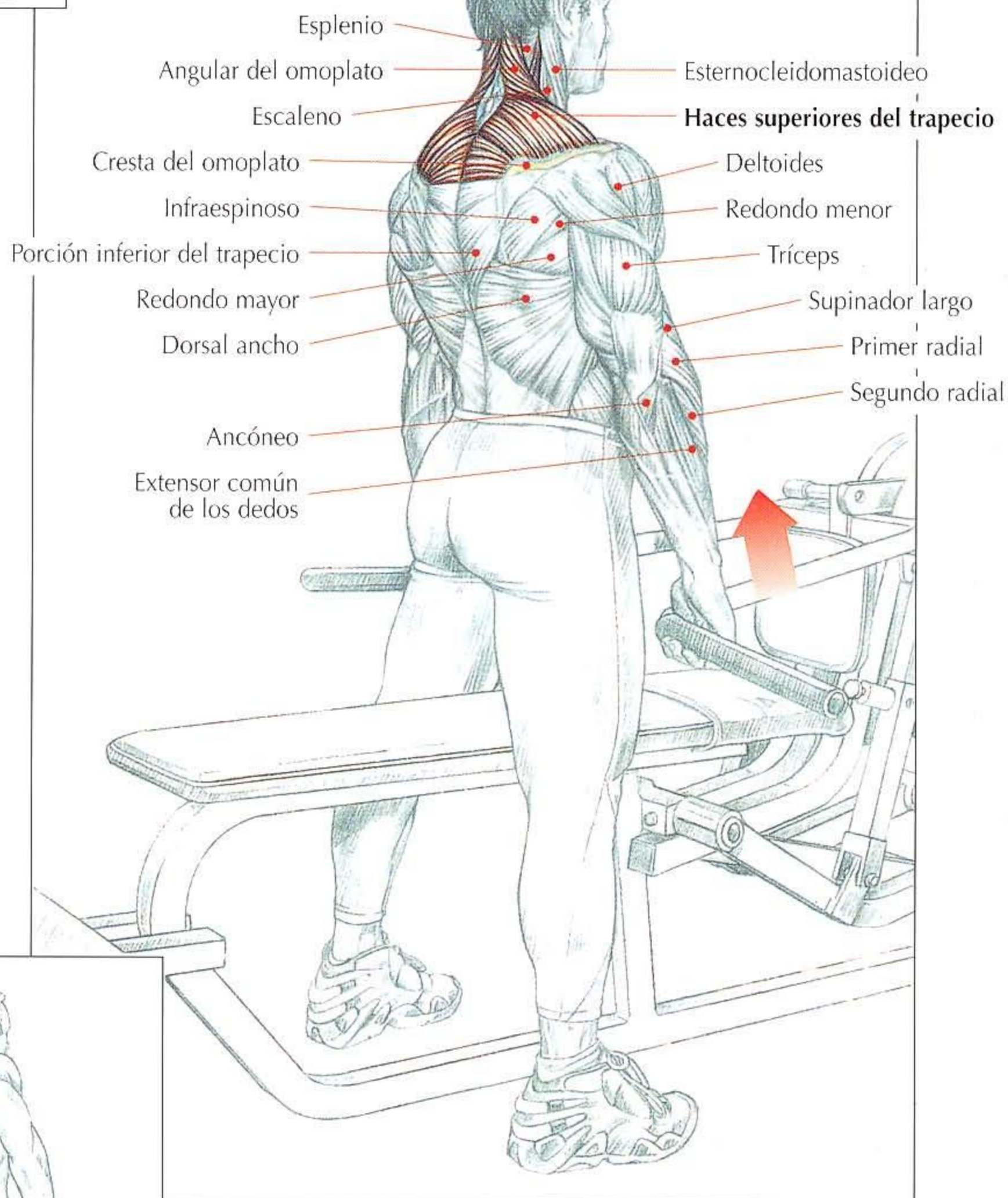
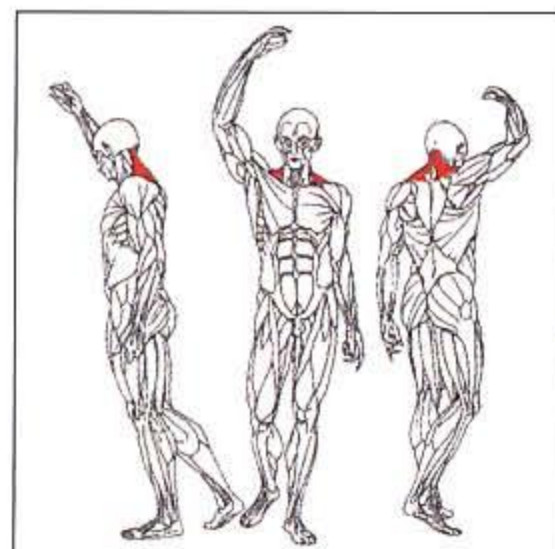
antero-posterior, después volver a la posición inicial.

Este ejercicio solicita la porción superior o clavicular de los trapecios, el angular del omoplatto, la porción media de los trapecios y los romboides, durante el encogimiento de los omoplatos, en el momento de la rotación de los hombros hacia atrás.



ENCOGIMIENTO DE HOMBROS CON CARGA GUIADA O EN MÁQUINA

18

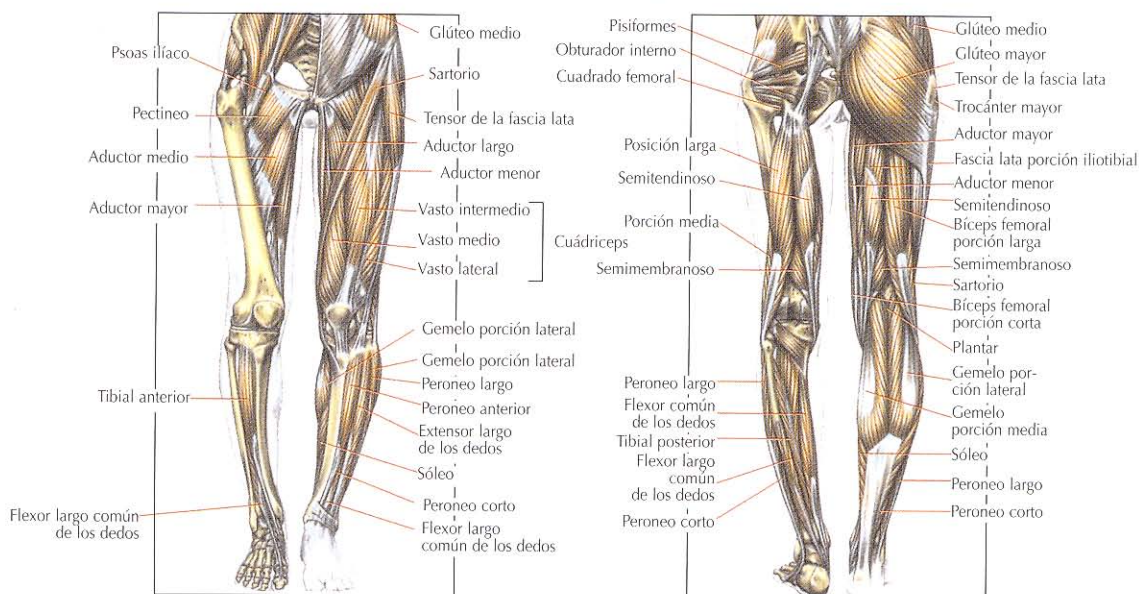


De pie, de cara al aparato, coger la barra en pronación con las manos separadas una distancia un poco mayor a la anchura de los hombros, si la máquina lo permite, en semipronación, palmas frente a frente.

– cabeza y espalda bien rectas, efectuar encogimientos de hombros.

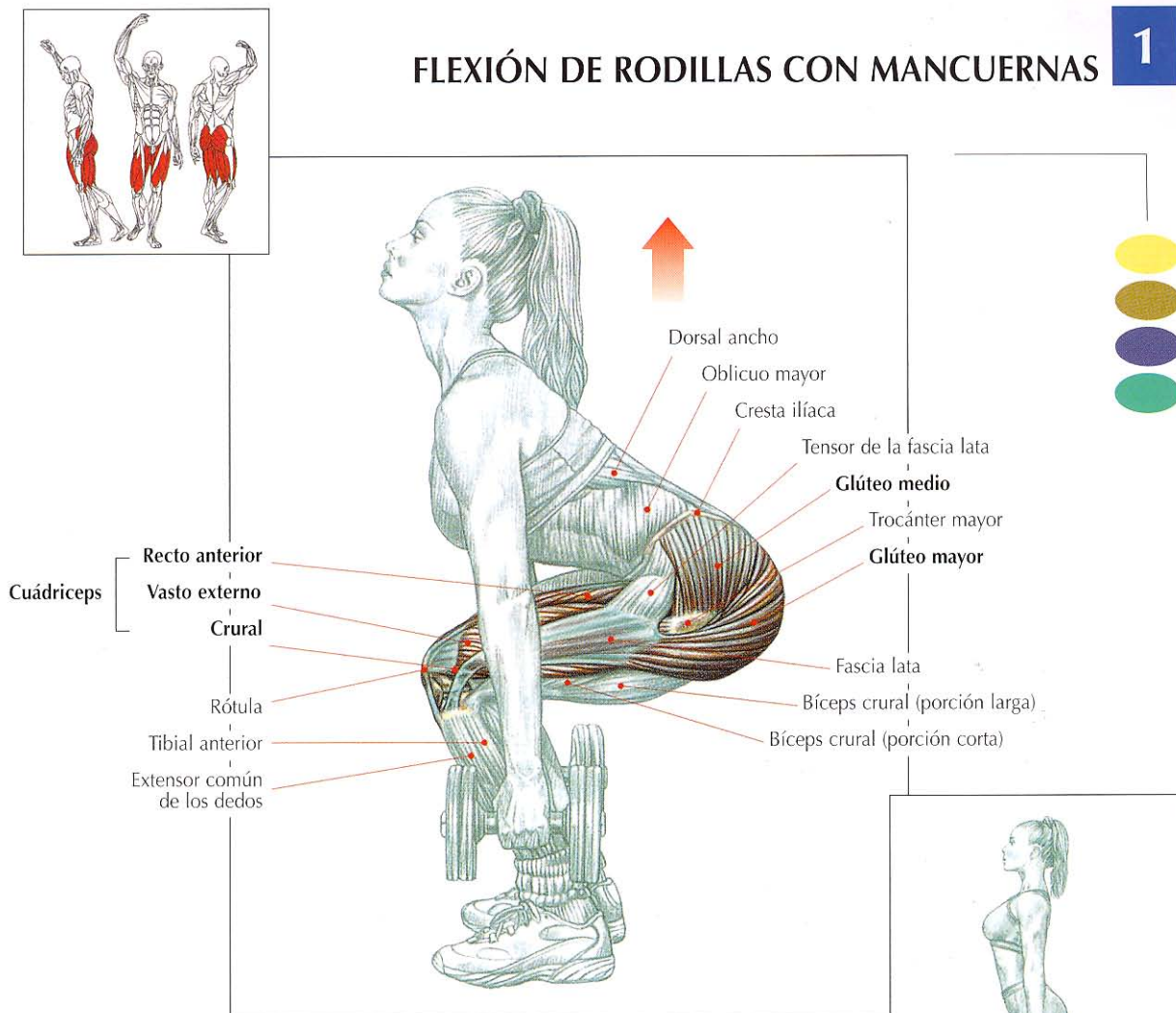
Este ejercicio permite realizar series largas. Es excelente para desarrollar la parte superior del trapecio y el angular del omoplato.

1. Flexión de rodillas con mancuernas
2. El squat o sentadillas
3. Squat o sentadillas frontales con barra
4. Squat o sentadillas piernas separadas
5. Prensa de piernas inclinada
6. Sentadilla *hack* o «*hack squat*»
7. Extensión de rodillas en máquina o «*leg extension*»
8. Curl de piernas acostado o «*leg curl*»
9. Curl de piernas alterno, de pie, en máquina
10. Curl de piernas sentado en máquina
11. Flexión de tronco al frente o «*buenos días*»
12. Aductores en polea baja
13. Aductores en máquina
14. Elevación de talones, de pie, en máquina
15. Elevación de un talón con mancuerna
16. Gemelos en máquina (peso sobre la pelvis) o «*donkey calf raise*»
17. Extensión de talones, sentado, en máquina
18. Elevación de talones sentado con barra



FLEXIÓN DE RODILLAS CON MANCUERNAS

1



De pie, pies ligeramente separados, una mancuerna en cada mano, brazos relajados:

- mirar al frente, inspirar, hundir ligeramente la espalda y efectuar una flexión de las rodillas,
- cuando los fémur alcanzan la horizontal, realizar una extensión de las rodillas para volver a la posición inicial,
- espirar al final del esfuerzo.

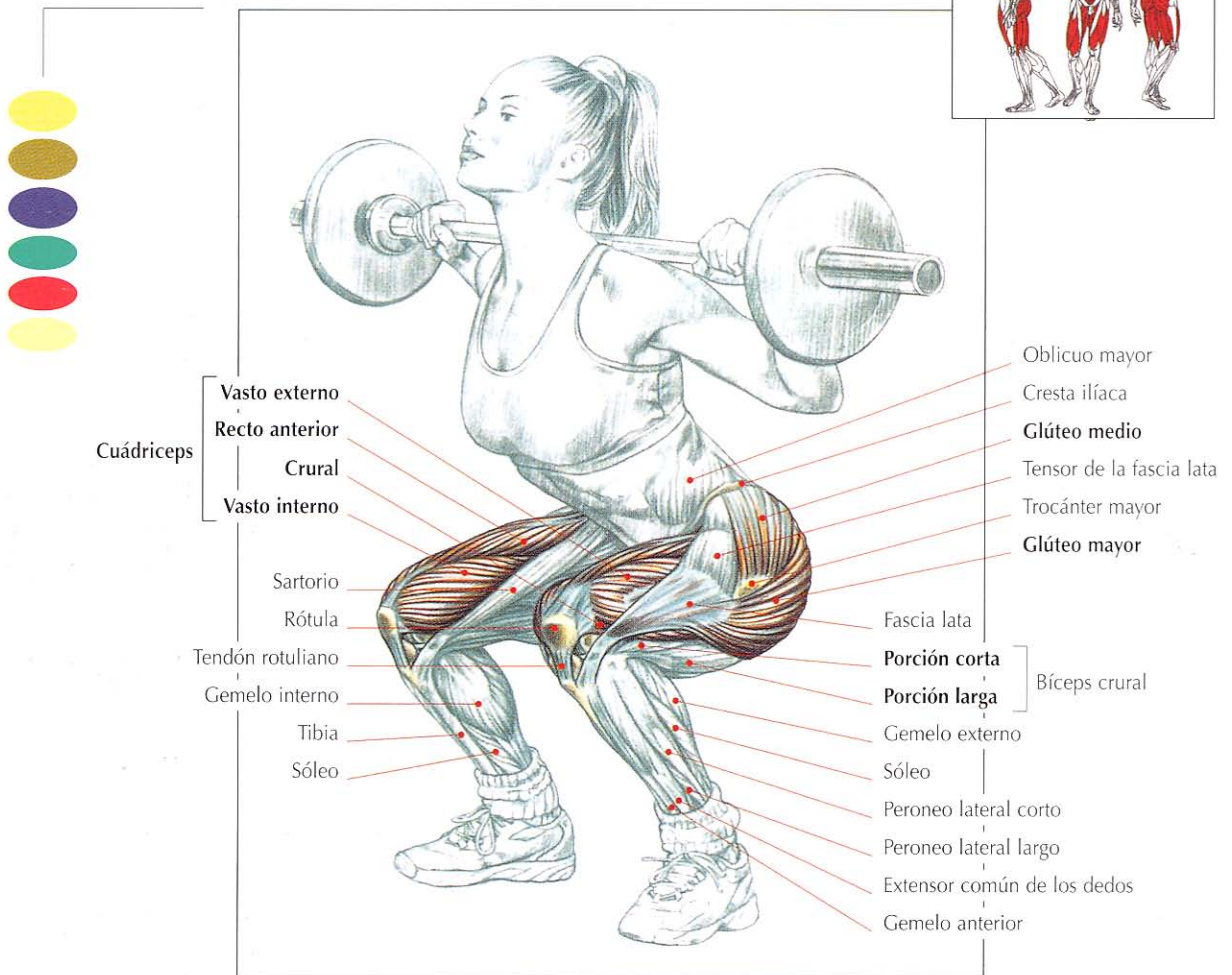
Este ejercicio trabaja principalmente los cuádriceps y los glúteos.

Observación:

Es inútil trabajar con cargas pesadas: el trabajo con cargas moderadas, en series de 10 a 15 repeticiones dan mejores resultados.

2

EL SQUAT O SENTADILLAS

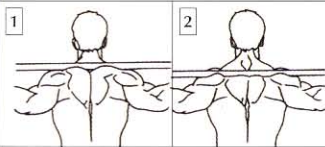


El squat es el movimiento número uno de la cultura física; solicita una gran parte del sistema muscular además de ser excelente para el sistema cardiovascular. Permite adquirir una buena expansión torácica y por lo tanto, una buena capacidad respiratoria:

– barra colocada en el soporte, deslizarse por debajo y situarla sobre los trapecios un poco más alta que los deltoides posteriores, coger la barra con las manos con una separación que variará según las diferentes morfologías personales y tirar los codos hacia atrás;

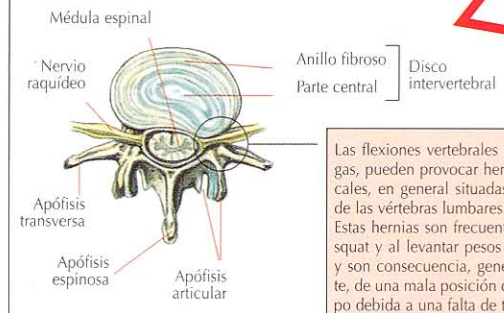
– inspirar profundamente (para mantener una presión intratorácica que impida que el busto se desplace hacia delante), arquear ligeramente la espalda y contraer la banda abdominal, mirar recto hacia delante y retirar la barra del soporte. Retroceder uno o dos pasos, detenerse con los pies paralelos (o las puntas un poco hacia fuera) a una distancia aproximadamente igual a la anchura de los hombros, agacharse inclinando la espalda

LAS DOS FORMAS DE LA BARRA

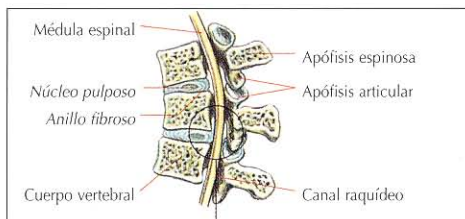


1. Sobre los trapecios; 2. Sobre los deltoides y los trapecios, a la manera de los *power-lifters*.

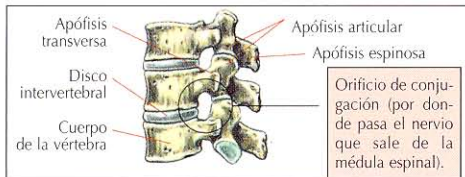
LA HERNIA DISCAL



Las flexiones vertebrales con cargas, pueden provocar hernias disciales, en general situadas a nivel de las vértebras lumbares. Estas hernias son frecuentes en el squat y al levantar pesos muertos y son consecuencia, generalmente, de una mala posición del cuerpo debida a una falta de técnica.



Durante las flexiones vertebrales, el disco se pinza hacia delante y se separa por detrás. El líquido del **núcleo pulposo** migra hacia atrás y puede llegar a comprimir los elementos nerviosos (aparece el «lumbago» o ciática).



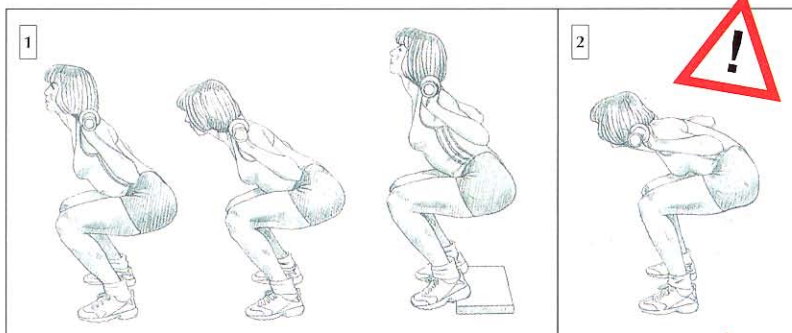
hacia delante (el eje de flexión debe pasar por la articulación coxofemoral) controlando la bajada y sin jamás curvar la columna vertebral para así evitar cualquier traumatismo;

– cuando los fémur alcancen la horizontal, efectuar una extensión de las rodillas enderezando el tronco para recuperar la posición de partida. Expirar al final del movimiento. El squat trabaja principalmente los cuádriceps, los glúteos, la masa de los abductores, los músculos extensores de la columna, los abdominales y los isquiotibiales.

Observación: el squat es el mejor movimiento para desarrollar los glúteos.

Variantes:

- (1) Para las personas que tengan tobillos rígidos o fémur largos, se puede colocar una calza bajo los talones a fin de evitar una inclinación demasiado grande del tronco. Esta variante permite trasladar una parte del esfuerzo al cuádriceps.
- (2) Variando la posición de la barra sobre la espalda, es decir, bajándola hacia los deltoides posteriores, o reduciendo el voladizo incrementando así la potencia de levantamiento de la espalda, se puede trabajar con cargas más pesadas. Esta técnica es utilizada esencialmente en los *power-lifters*.
- (3) El squat puede efectuarse con carga guiada, lo cual permite evitar la inclinación del tronco y localizar sobre los cuádriceps.

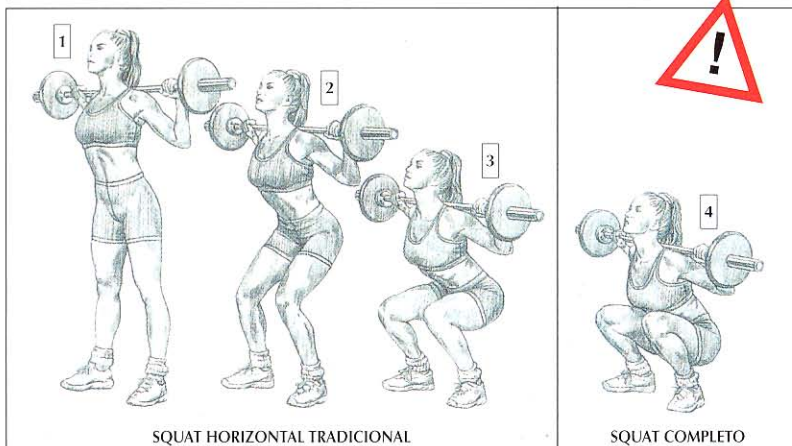


1. LAS POSICIONES CORRECTAS:

Durante la ejecución de los squats, la espalda debe permanecer siempre lo más recta posible. En función de las diferentes morfologías (piernas más o menos largas, tobillos más o menos rígidos) y las diferentes técnicas de ejecución (separación de pies, utilización de suelas de compensación o taloneras, barra en posición alta o baja), el busto podrá situarse más o menos inclinado, realizando la flexión a la altura de la articulación coxo-femoral.

2. MALA POSICIÓN:

Nunca se debe curvar la espalda durante la ejecución de los squats. Este defecto es responsable de la mayoría de las lesiones en la región lumbar y particularmente las hernias discales.



Para percibir bien el trabajo de los músculos de las nalgas, es importante llevar los muslos a la horizontal.

1-2-3: fase negativa

4: para percibir todavía mejor el trabajo de los glúteos, se pueden situar los muslos por debajo de la horizontal, no obstante, esta técnica sólo puede ser bien realizada por las personas con flexibilidad en los tobillos o bien con fémures cortos, hay que realizar el squat completo con prudencia puesto que tiene tendencia a curvar la parte baja de la espalda pudiendo provocar lesiones serias.

Independientemente del movimiento, cuando se ejecuta con una carga importante, es imprescindible realizar un «bloqueo».

1. – Ensanchando el tórax mediante una inspiración profunda y conteniendo la respiración, se hinchan los pulmones como un globo lo cual propicia la rigidez de la caja torácica e impide que la parte alta del busto se incline hacia delante.

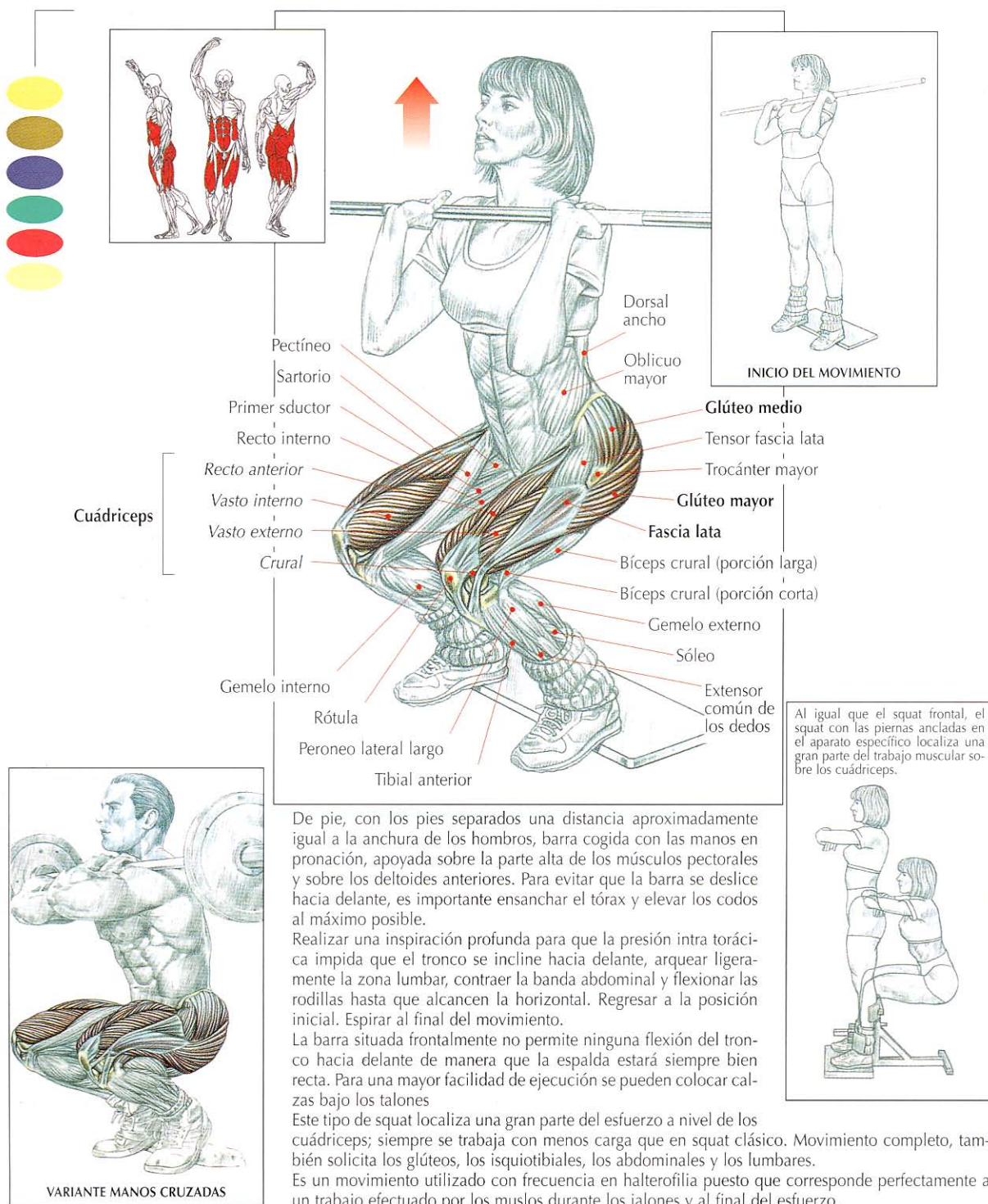
2. – Contrayendo el conjunto de los músculos abdominales, el vientre se endurece aumentando al mismo tiempo la presión infra abdominal, lo cual impide que el busto se incline hacia delante.

3. – Finalmente, curvando la región lumbar mediante una contracción de los músculos lumbares, la parte baja de la columna se sitúa en extensión.

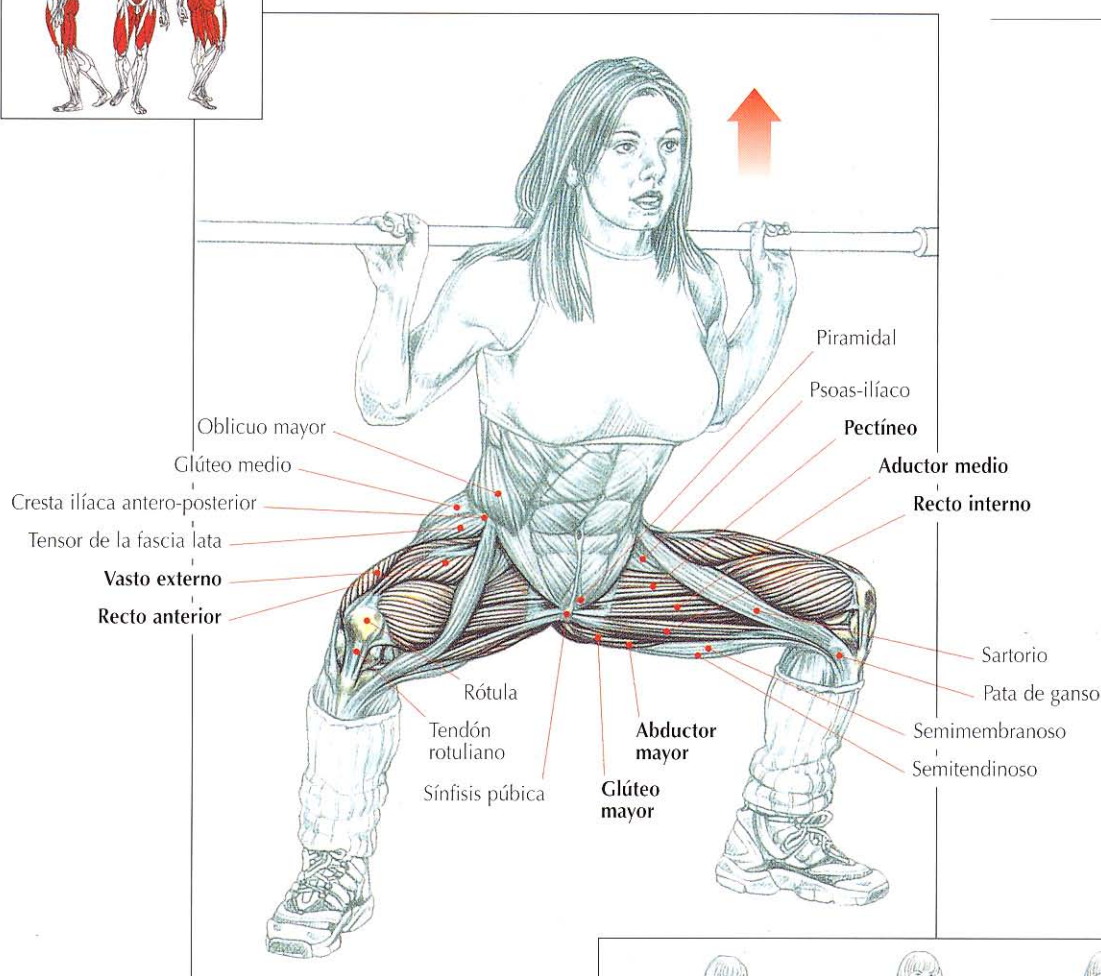
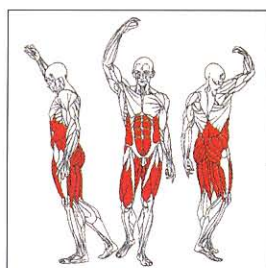
La función de estas tres acciones simultáneas, denominadas «bloqueo», es evitar el arqueado de la espalda o la flexión vertebral, posición que con carga pesadas, predispone a la aparición de la tan famosa hernia discal.

3

SQUAT O SENTADILLAS FRONTALES CON BARRA



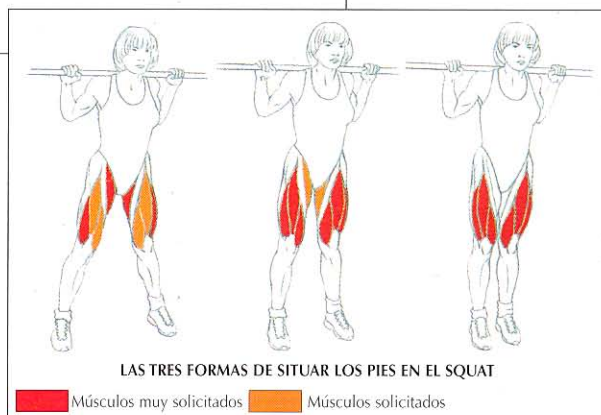
SQUAT O SENTADILLAS PIERNAS SEPARADAS



Este movimiento se efectúa de la misma forma que el squat clásico pero con las piernas muy separadas y las puntas de los pies hacia fuera lo cual permite trabajar intensamente el interior de los muslos.


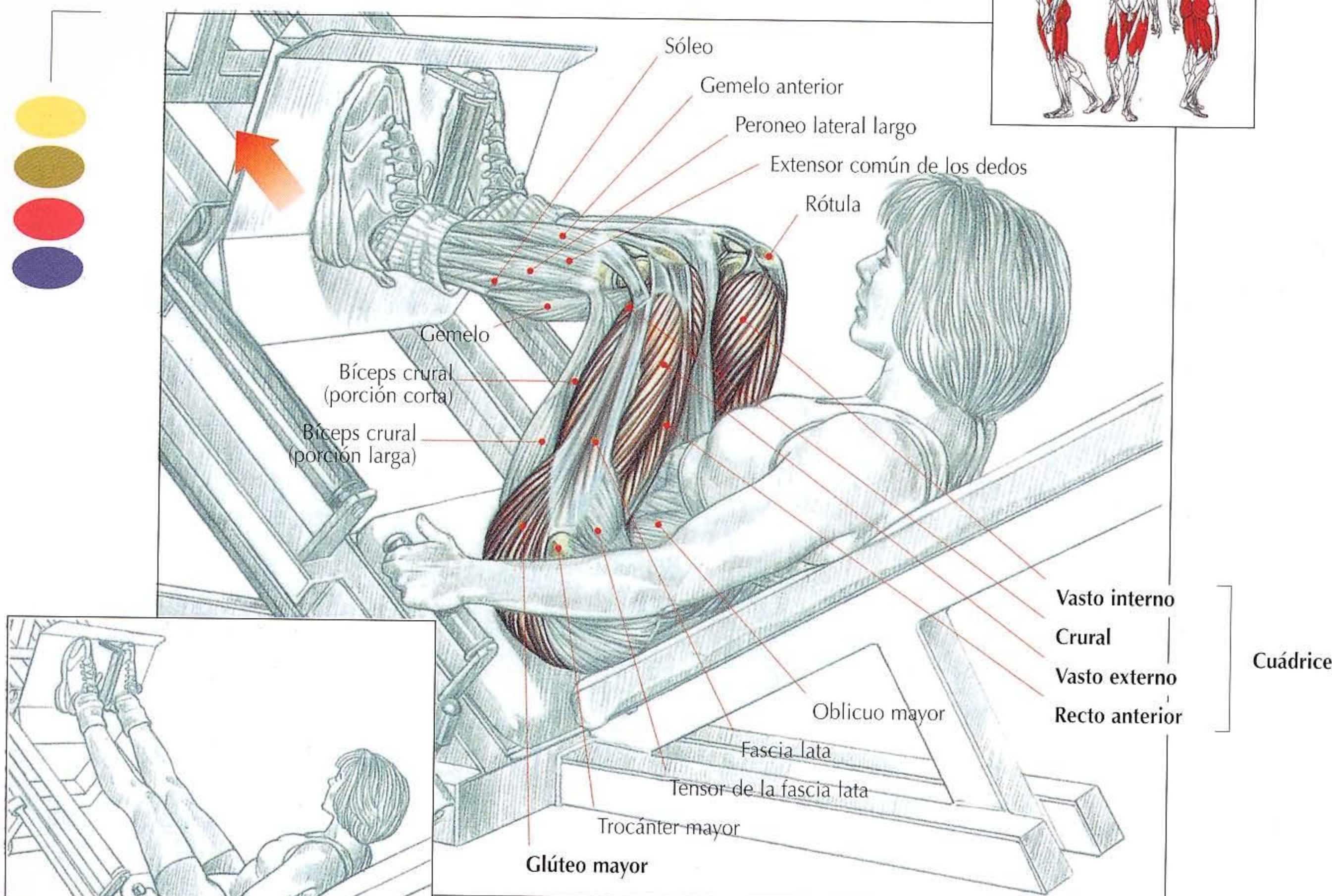
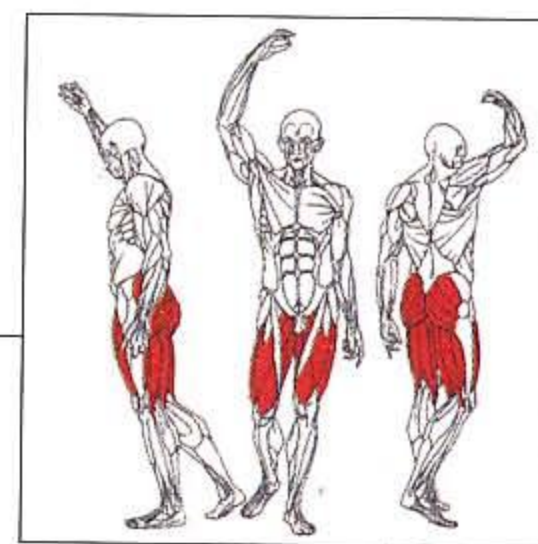
Los músculos solicitados son:

- el cuádriceps,
- el conjunto de los aductores (aductor mayor, aductor medio, aductor menor, pectíneo y recto interno),
- los glúteos,
- los isquiotibiales,
- los abdominales,
- y el conjunto de los músculos sacrolumbares.



5

PRENSA DE PIERNAS INCLINADA



Atención: la utilización de la prensa con cargas importantes puede provocar, en algunas personas, un desplazamiento a nivel de la articulación sacro ilíaca lo cual puede provocar a su vez contracciones musculares.

Colocado sobre el aparato, espalda bien apoyada en el respaldo, pies medianamente separados:

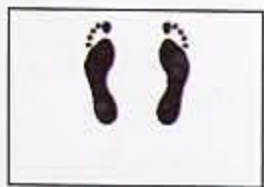– inspirar, desbloquear la seguridad y flexionar las rodillas al máximo hasta llevar los muslos sobre las costillas de la caja torácica. Volver a la posición inicial expirando al

final del movimiento.

Si los pies se sitúan bajos en la plataforma, los cuádriceps serán solicitados prioritariamente; si por el contrario, los pies se colocan en la parte alta de la plataforma, el esfuerzo se desplazará mayoritariamente sobre los glúteos y los isquiotibiales. Si los pies se colocan separados, el esfuerzo se desplazará especialmente sobre los aductores.

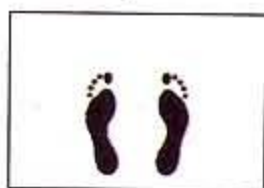
Este movimiento puede ser realizado por las personas que padezcan de la espalda y que no puedan ejecutar el squat; no obstante, nunca deberán separar los glúteos del respaldo.

Pies altos
sobre la plataforma



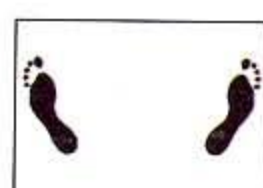
Fuerte sollicitación de los glúteos y los isquiotibiales

Pies bajos
sobre la plataforma



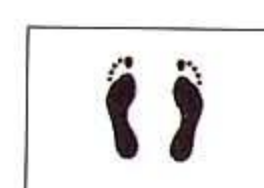Fuerte sollicitación de los cuádriceps

Pies separados



Fuerte sollicitación de los aductores

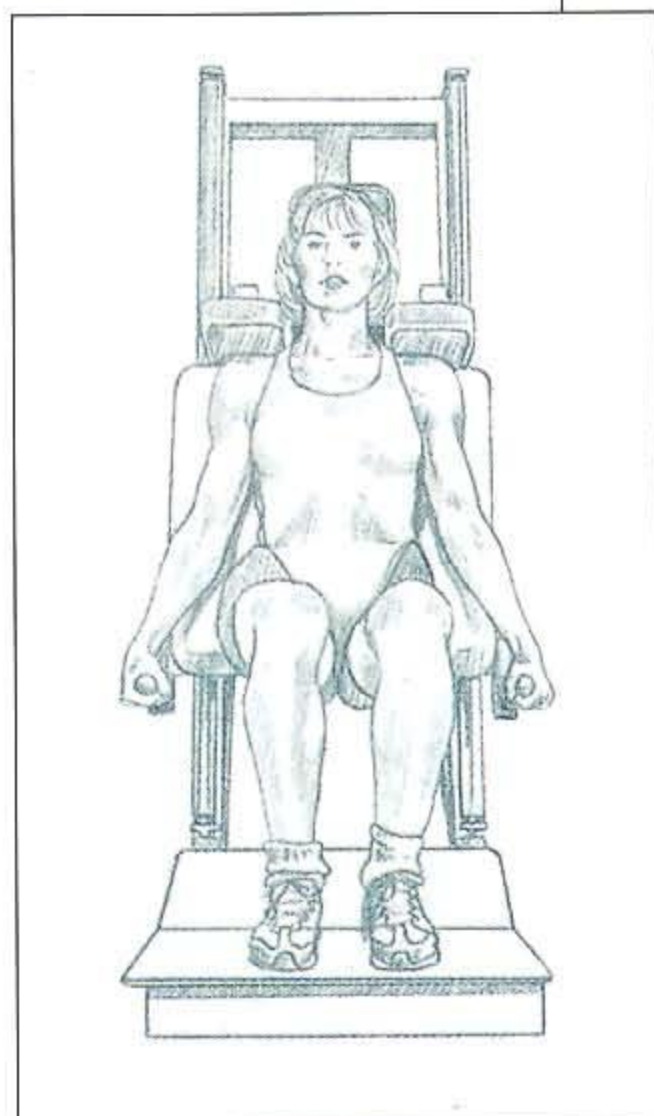
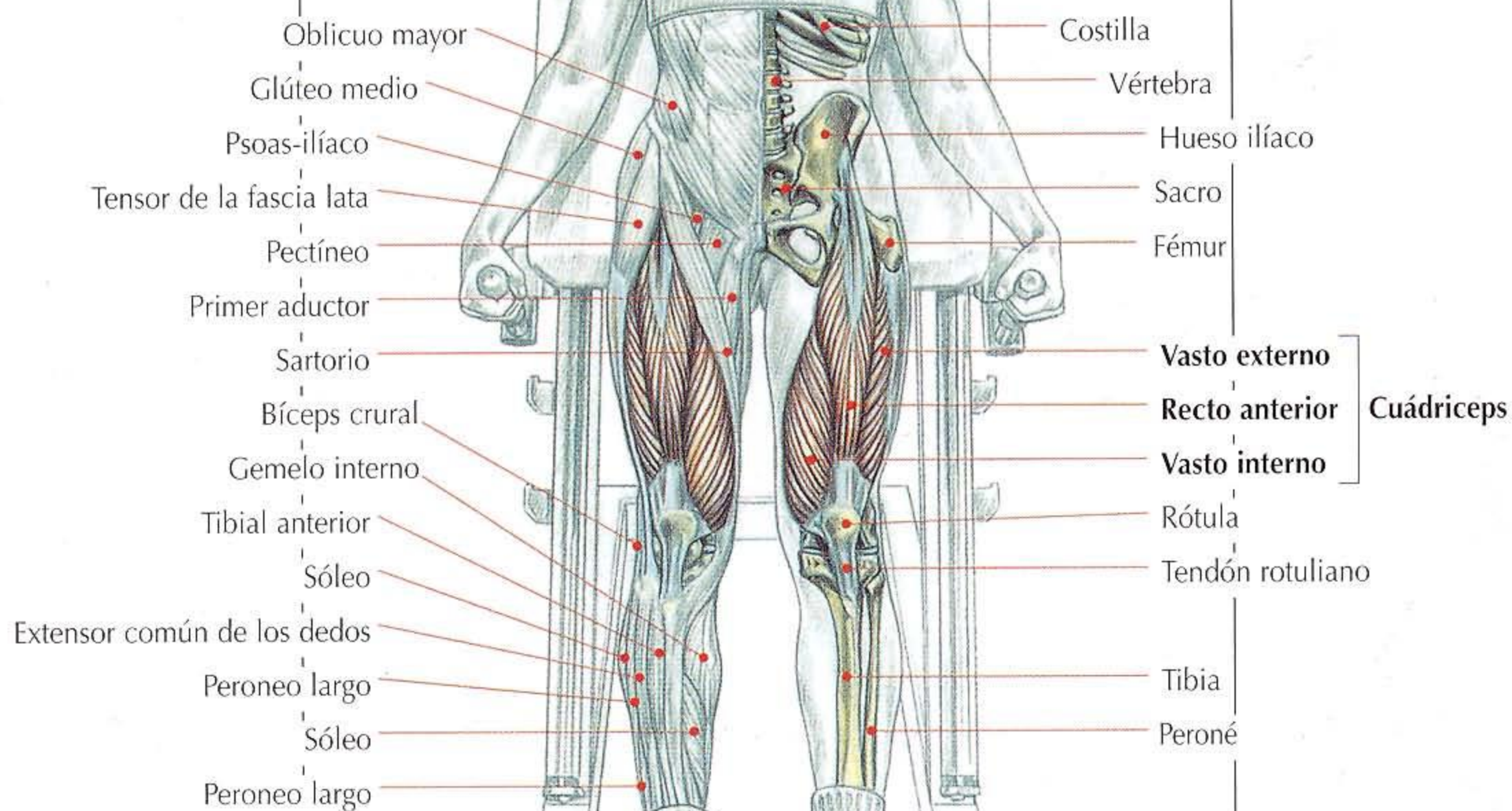
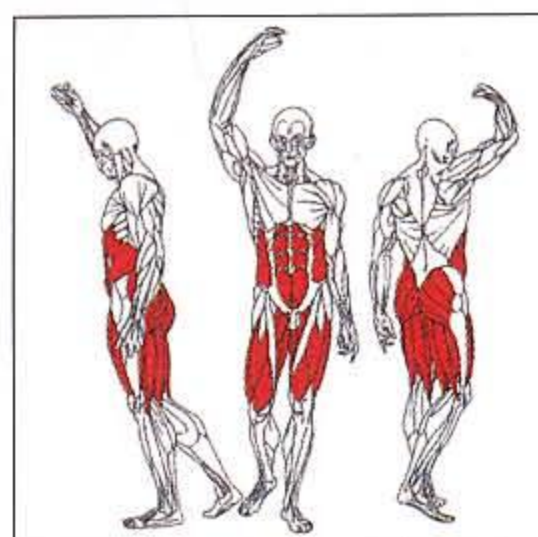
Pies juntos



Fuerte sollicitación de los cuádriceps

SENTADILLA HACK O «HACK SQUAT»

6



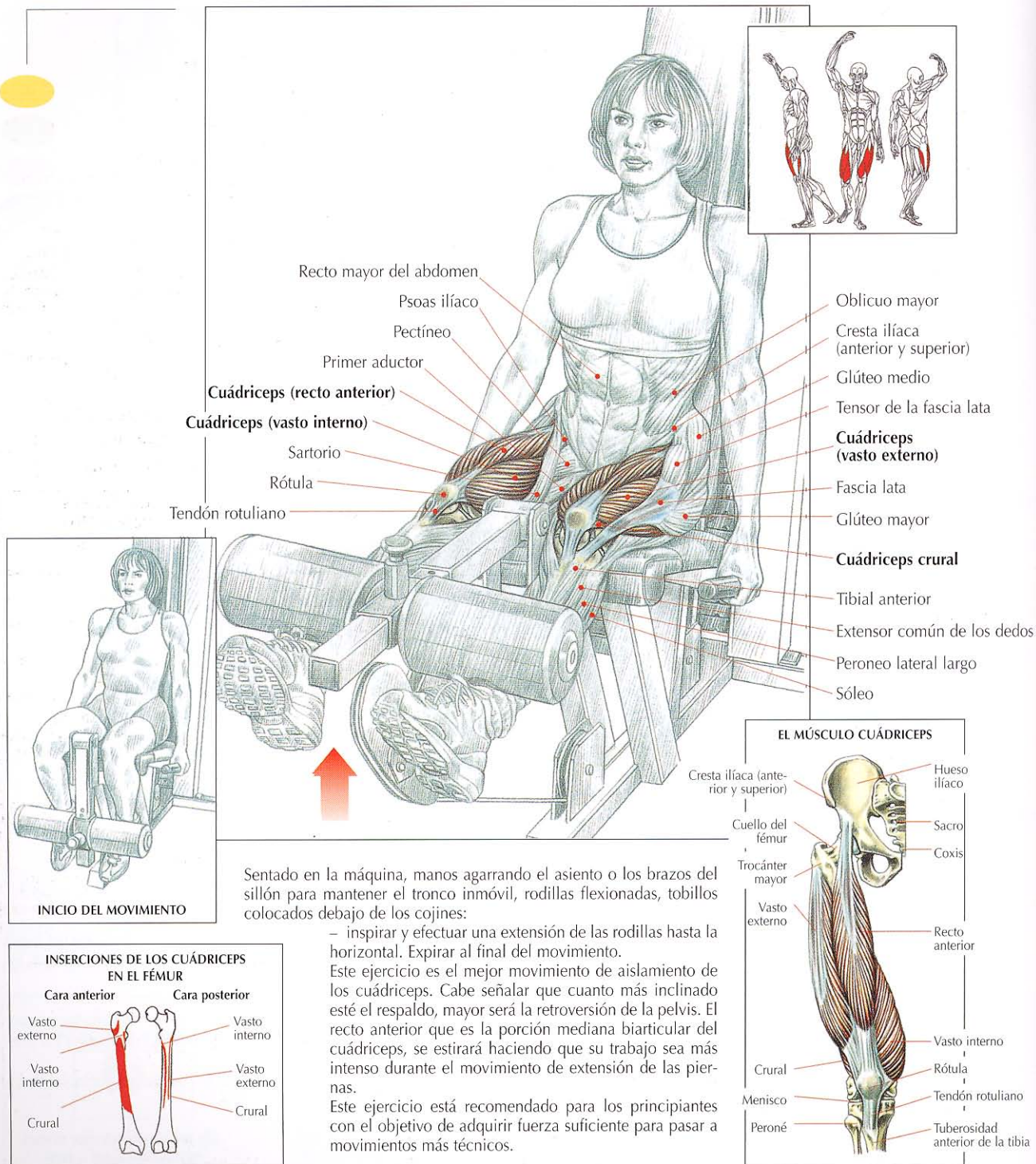
Rodillas flexionadas, espalda contra el respaldo, hombros fijados en los cojines (traducido del inglés la palabra *hack* significa «yunta», los cojines recuerdan el collar que llevan los animales de tiro), los pies medianamente separados:

– inspirar y efectuar una extensión de las rodillas. Espirar al final del movimiento.

Este movimiento permite localizar el esfuerzo sobre los cuádriceps: cuanto más adelantados se coloquen los pies, mayor será la sollicitación de los glúteos; y cuanto más separados se sitúen los pies, mayor será la sollicitación de los abductores.

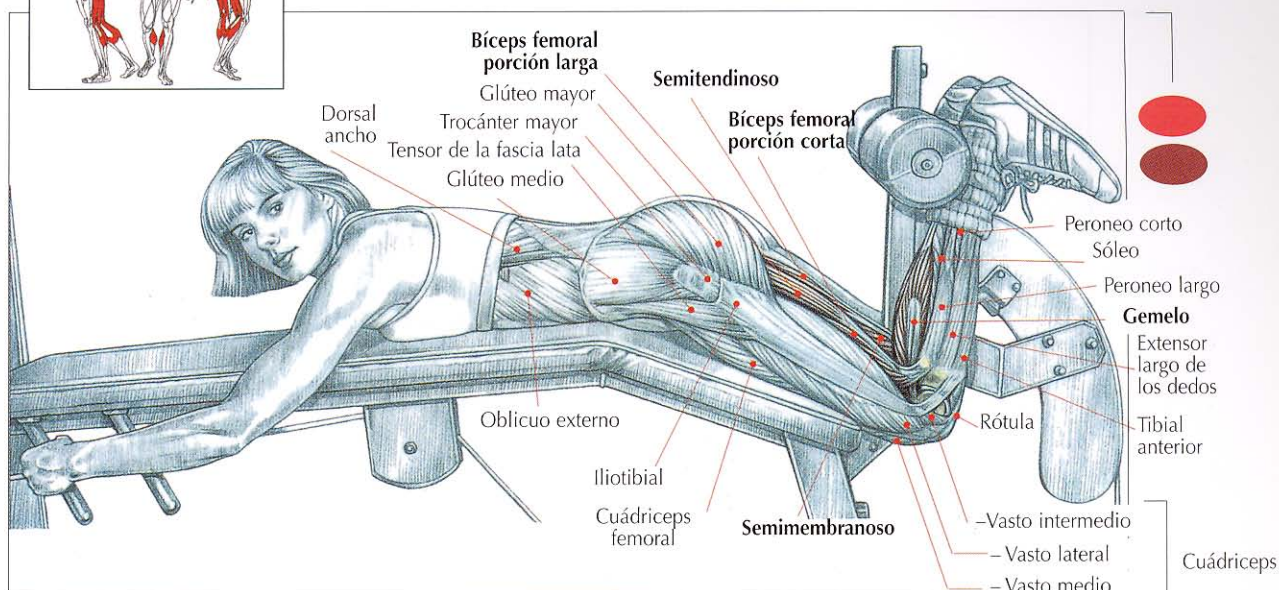
Para proteger la espalda, es importante contraer la banda abdominal lo cual evitará cualquier movimiento lateral de la pelvis y la columna vertebral.

7

EXTENSIÓN DE RODILLAS EN MÁQUINA
O «LEG EXTENSION»

CURL DE PIERNAS ACOSTADO O «LEG CURL»

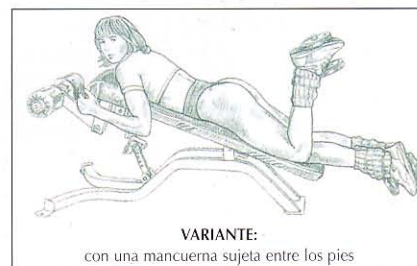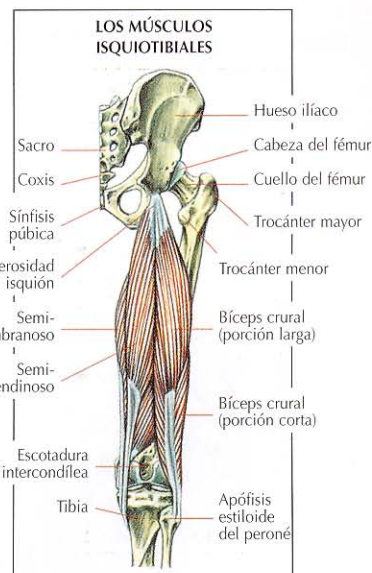
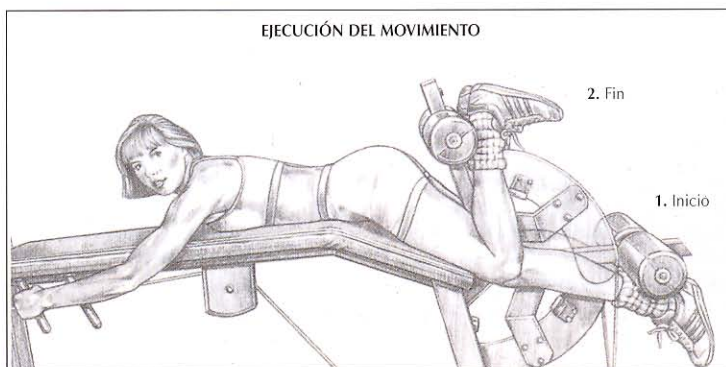8



Acostado boca abajo, las manos en los agarres, las piernas extendidas, tobillos ajustados en los cojines:

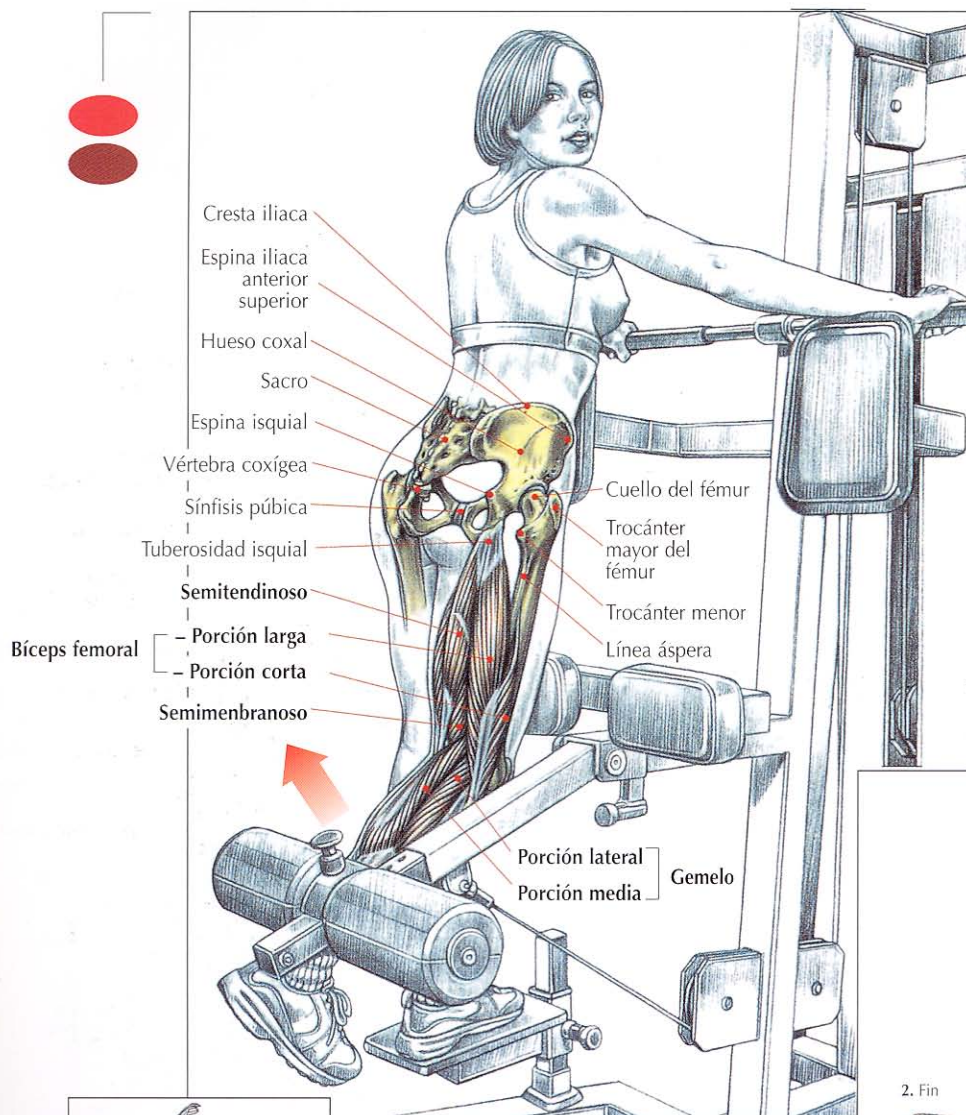
- inspirar y efectuar una flexión simultánea de las piernas intentando tocar los glúteos con los talones. Espirar al final del esfuerzo. Volver a la situación de partida controlando el movimiento. Este ejercicio trabaja el conjunto de los isquiotibiales y los gemelos y en profundidad, el músculo poplíteo. En teoría, durante la flexión tanto sobre el semitendinoso y el semimembranoso, efectuando una rotación interna de los pies, como sobre las porciones corta y larga del bíceps crural, efectuando, en este caso, una rotación externa del pie. No obstante, en la práctica, es muy difícil y sólo puede realizarse con facilidad, una predominancia del trabajo de los isquiotibiales o de los gemelos:
- los pies en extensión, predominancia del trabajo de los isquiotibiales;
- los pies en flexión dorsal, predominancia del trabajo de los gemelos.

Variante: Este movimiento se puede realizar flexionando las piernas alternativamente.

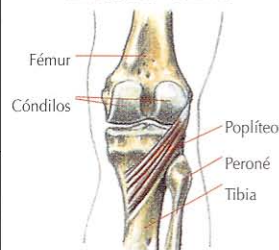


9

CURL DE PIERNAS ALTERNO, DE PIE, EN MÁQUINA

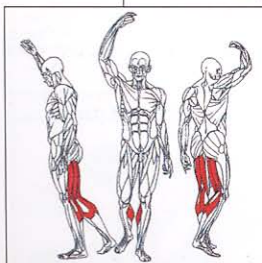
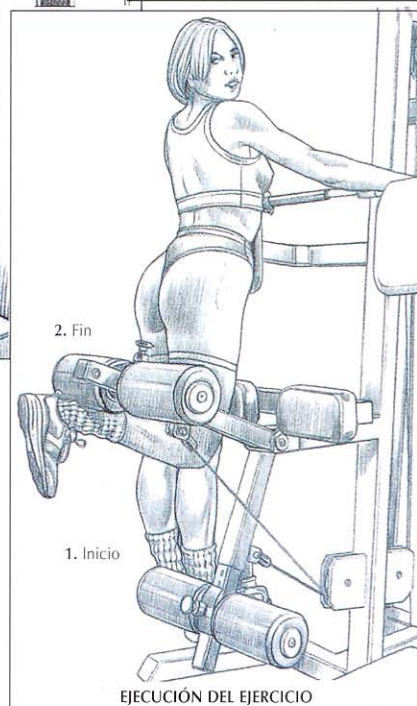
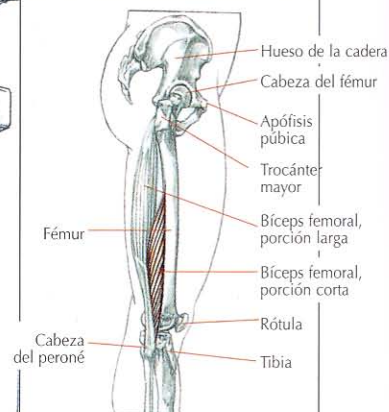

EL MÚSCULO POPLÍTEO



El músculo poplíteo, situado en profundidad, en la cara posterior de la pierna, a nivel de la articulación de la rodilla, participa junto a los isquiotibiales y los gemelos, en la flexión de la pierna sobre el muslo.

De todos los músculos flexores, sólo la porción corta del bíceps femoral es mono articular. Esta parte flexiona exclusivamente la pierna.



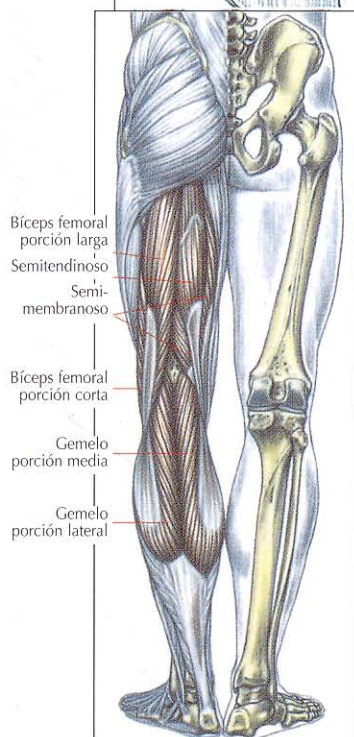
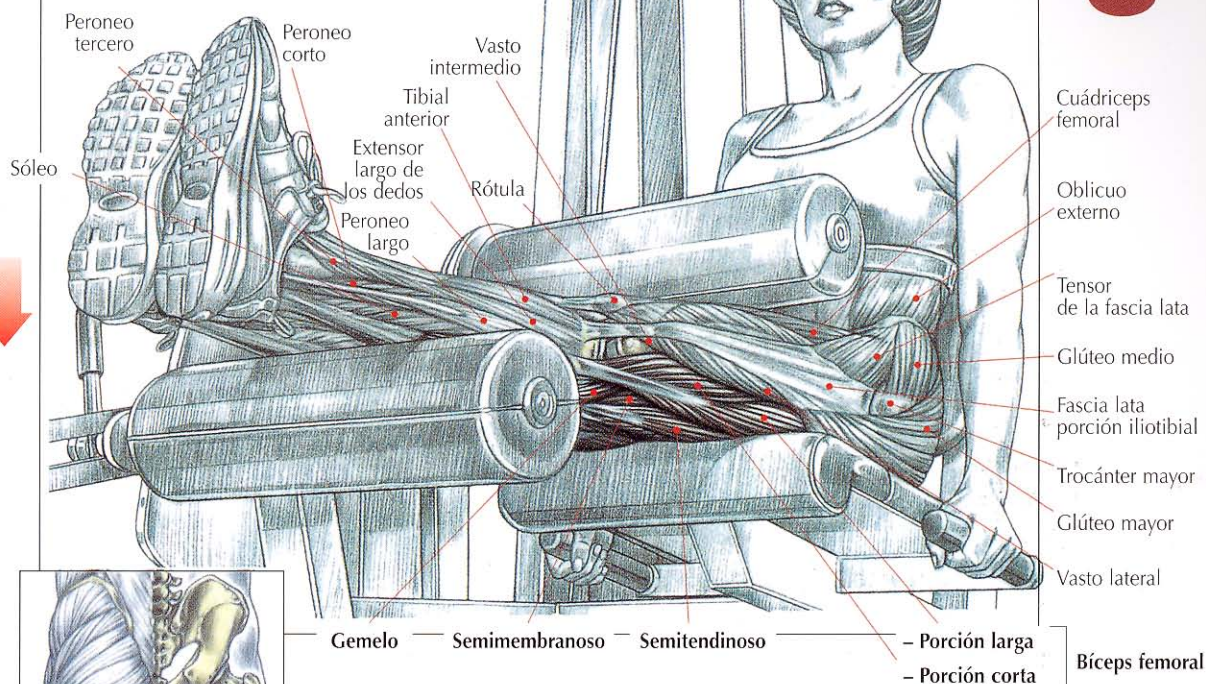
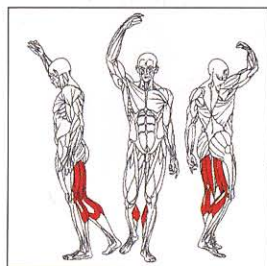
De pie, el tronco apoyado en el soporte, rodilla fijada, pierna en extensión, tobillo colocado bajo el cojín:

- inspirar y flexionar la rodilla. Espirar al final del movimiento.

Este ejercicio solicita el conjunto de los isquiotibiales (semitendinoso, semimembranoso y bíceps crural porciones corta y larga) y en menor medida, los gemelos. Para aumentar la participación de estos últimos músculos, basta, durante la flexión de la rodilla, con colocar el tobillo en flexión. Para disminuir la participación, algo muy usual, bastará con colocar el pie en extensión.

CURL DE PIERNAS SENTADO EN MÁQUINA


10



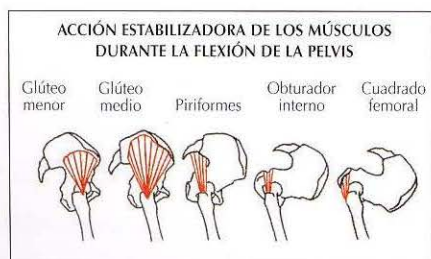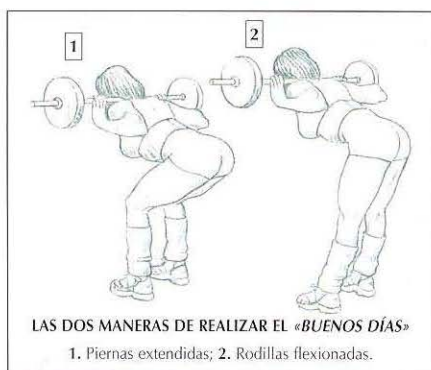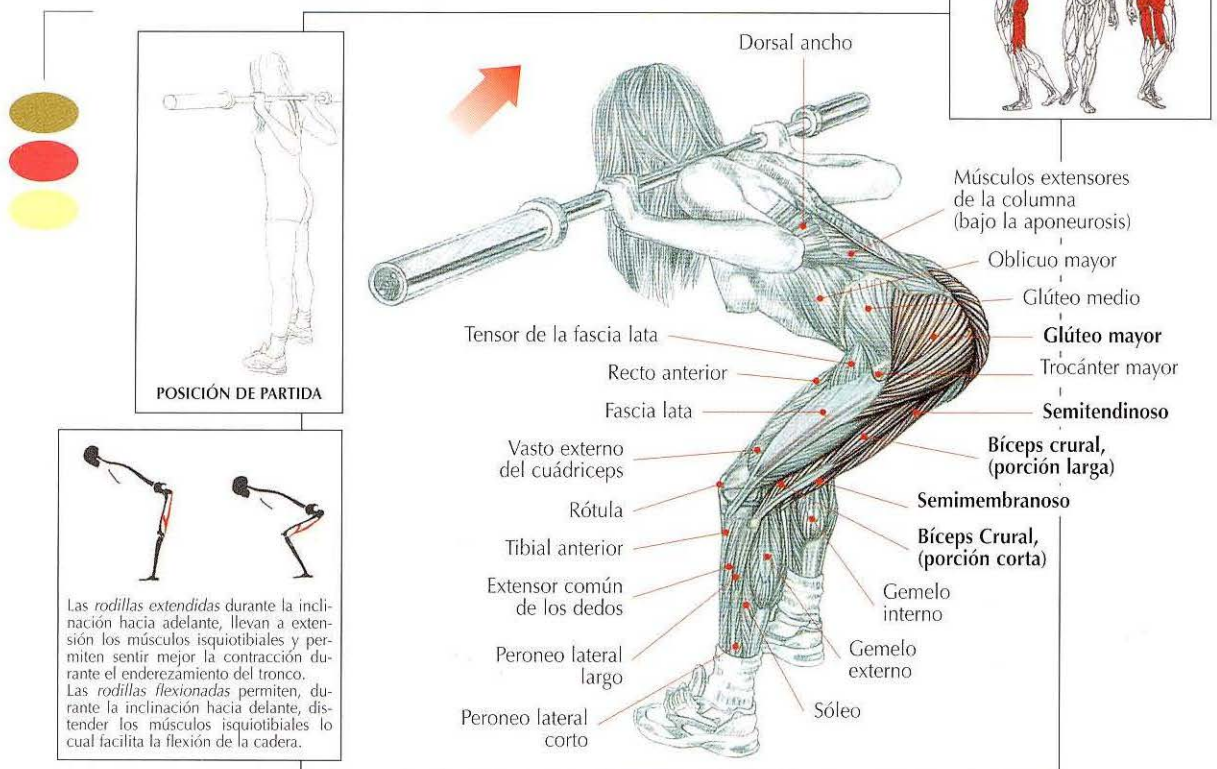
Sentado en la máquina, piernas extendidas, tobillos colocados sobre los cojines, muslos fijos, manos en los agarres:
– inspirar y efectuar una flexión de las rodillas. Espirar al final del movimiento.

Este ejercicio solicita el conjunto de los isquiotibiales y en profundidad el músculo poplíteo, en menor medida, los gemelos.

Variante: efectuando el ejercicio con los pies en flexión dorsal, se traslada parte del trabajo a los músculos gemelos. Efectuando el ejercicio con los pies en extensión, el esfuerzo se localizará principalmente sobre los músculos isquiotibiales.



11 FLEXIÓN DEL TRONCO AL FRENTE O «BUENOS DÍAS»

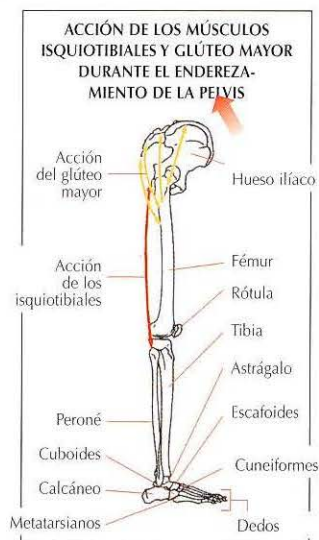


De pie, pies ligeramente separados, barra apoyada sobre los trapecios o un poco más abajo, sobre los deltoides posteriores:

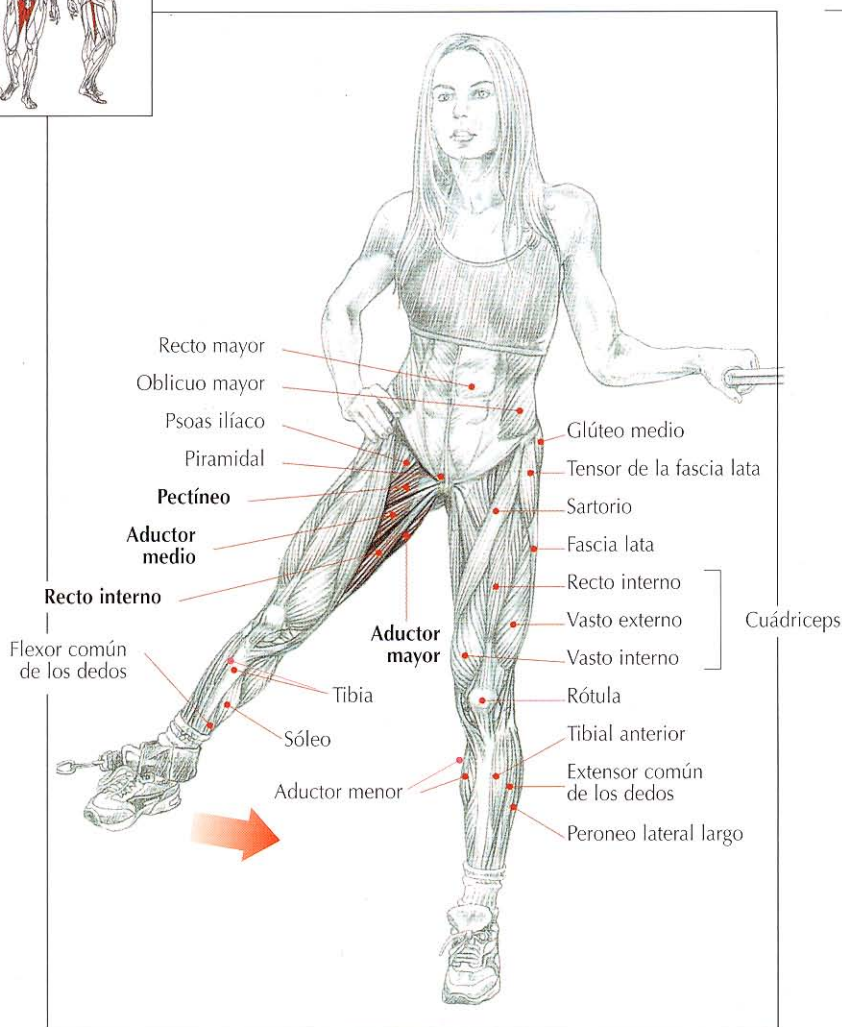
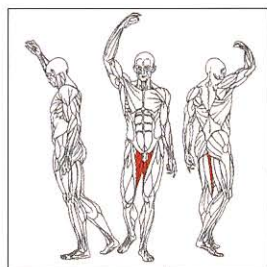
– inspirar y flexionar el tronco hacia delante hasta la horizontal manteniendo la espalda bien recta y con el eje de flexión pasando por la articulación coxofemoral. Recuperar la posición de partida y expirar. Para una ejecución más fácil, se pueden flexionar ligeramente las rodillas.

Este movimiento, que trabaja el glúteo mayor y el conjunto de los espinosos, se destaca especialmente por su acción sobre los isquiotibiales (a excepción del bíceps corto, únicamente flexor de la pierna). Estos últimos, además de la flexión de la rodilla, tienen como función principal la retroversión de la pelvis, enderezando el tronco en caso de que éste actúe de forma solidaria mediante la contracción isométrica de la banda abdominal y los músculos sacrolumbares.

Para una mejor sensación sobre los isquiotibiales, es aconsejable no trabajar nunca cargado. En fase negativa el «good morning» es excelente para estirar la parte posterior de los muslos. Si se trabaja regularmente, permite prevenir las posibles lesiones que pueden aparecer durante la ejecución del squat cargado.



ADUCTORES EN POLEA BAJA 12



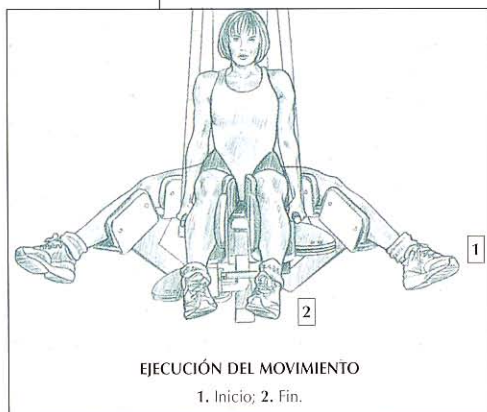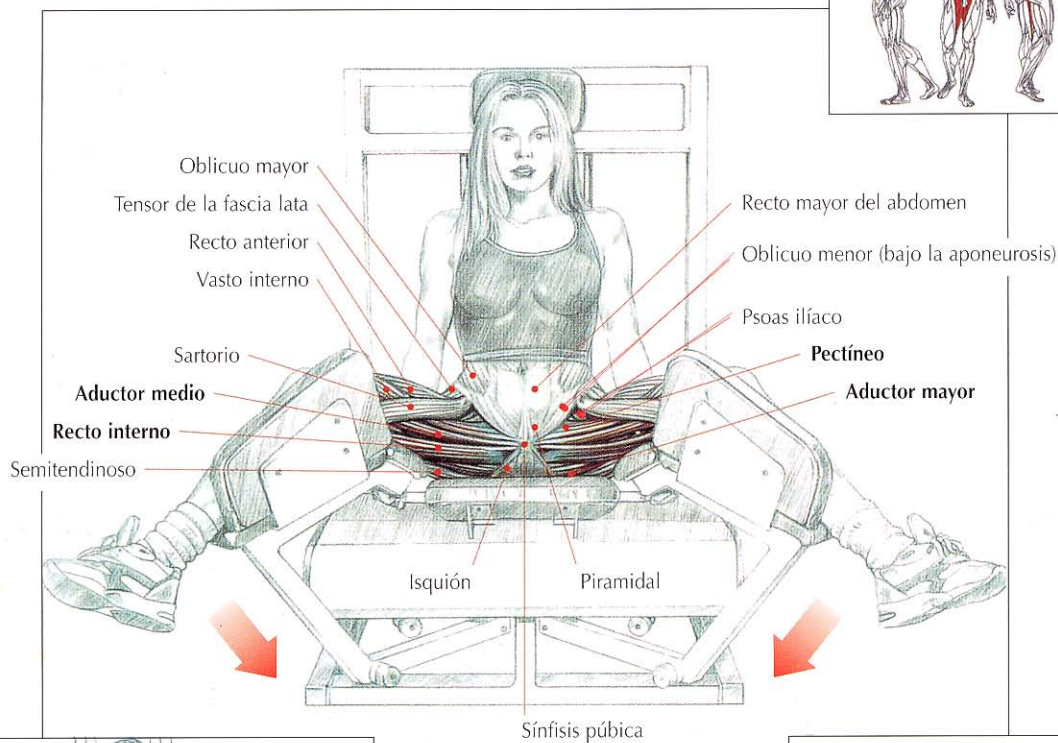
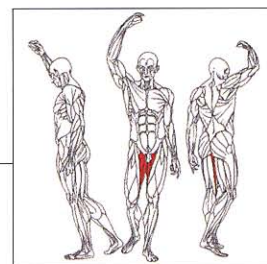
De pie, apoyado sobre una pierna, la otra atada a la correa de la polea, la mano opuesta apoyada sobre el cuadro de la máquina o sobre cualquier otra cosa:

- desplazar la pierna por delante de la que está apoyada.

Este ejercicio trabaja el conjunto de los aductores (pectíneo, aductor menor, aductor medio, aductor mayor y recto interno). Es excelente para definir el interior de los muslos si se ejecuta, con esa finalidad, en largas repeticiones.

13

ABDUCTORES EN MÁQUINA



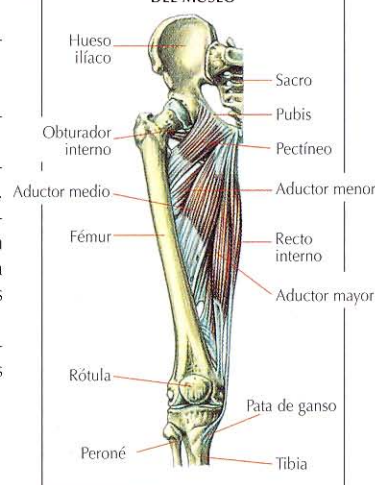
Sentado en la máquina, piernas separadas:

- juntar los muslos;
- volver a la posición de partida controlando el movimiento.

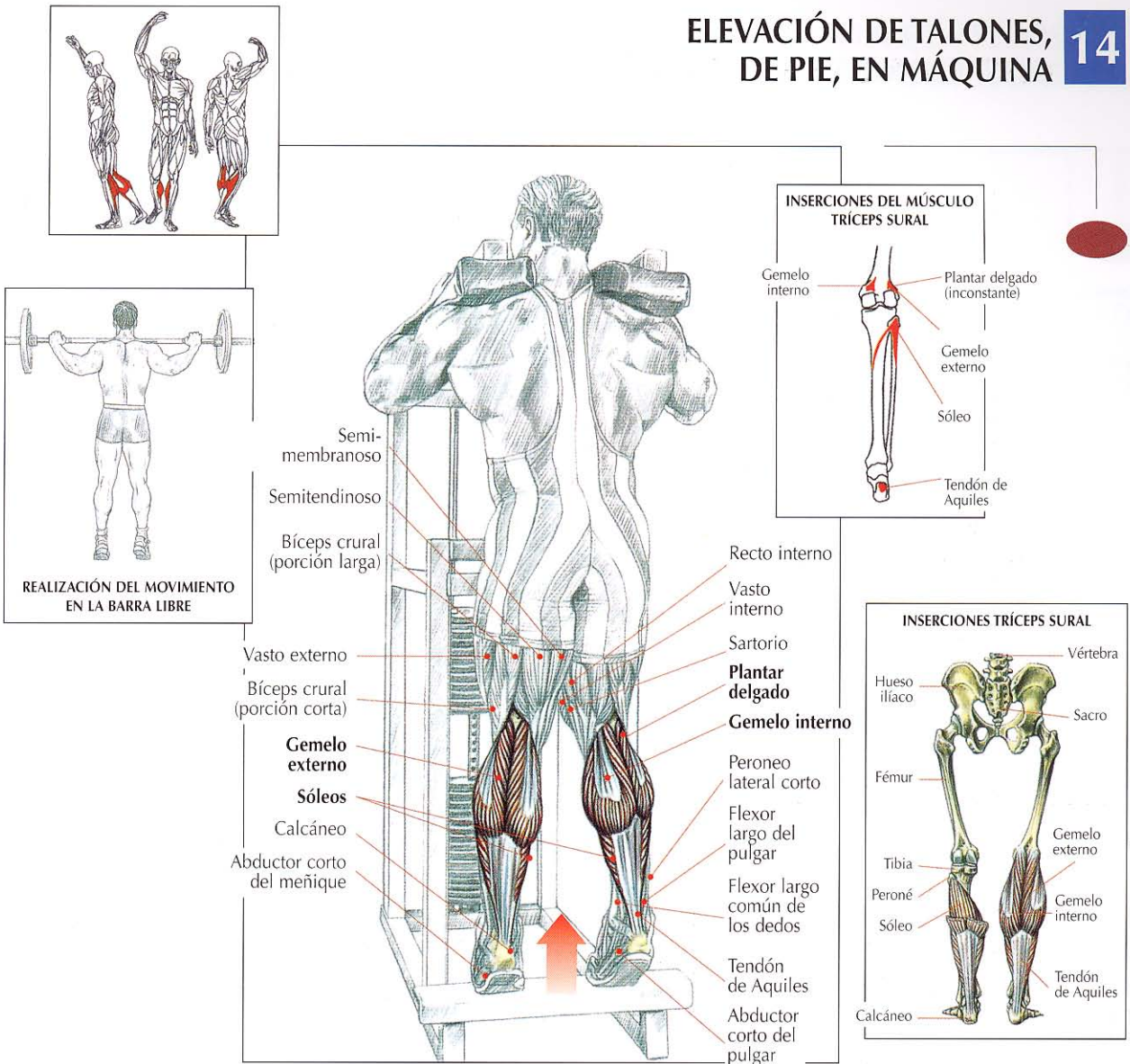
Este ejercicio trabaja los aductores (pectíneo, aductor menor, aductor medio, aductor mayor y recto interno), y permite utilizar cargas más pesadas que en los ejercicios de aducción en la polea baja pero su amplitud de ejecución es más reducida.

Las series largas, hasta percibir una sensación de quemazón, proporcionan los mejores resultados

LOS MÚSCULOS ADUCTORES DEL MUSLO



ELEVACIÓN DE TALONES, DE PIE, EN MÁQUINA 14

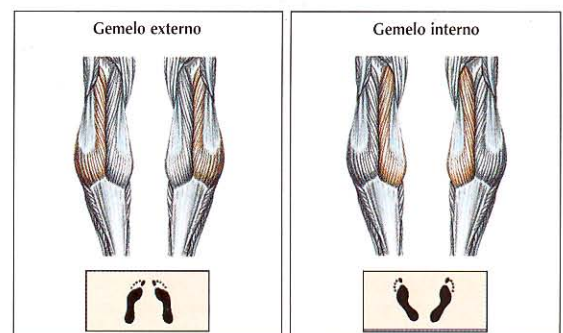


De pie, la espalda bien recta, hombros bajo las partes forradas del aparato, la punta de los pies sobre la calza, los tobillos en flexión pasiva: – efectuar una extensión de los pies (flexión plantar) siempre manteniendo la articulación de las rodillas en extensión

Este ejercicio solicita el tríceps sural (compuesto del sóleo y los gemelos externo e interno). Es importante efectuar en cada repetición una flexión completa para estirar bien los músculos. En teoría, es posible localizar el trabajo sobre los gemelos internos (punta de los pies hacia fuera) o sobre los gemelos externos (punta de los pies hacia dentro) pero en la práctica es muy difícil y sólo se puede realizar con facilidad, una disociación del trabajo de los sóleos y los gemelos (flexionando la articulación de la rodilla para distender los gemelos, se desplaza una parte del esfuerzo hacia el sóleo).

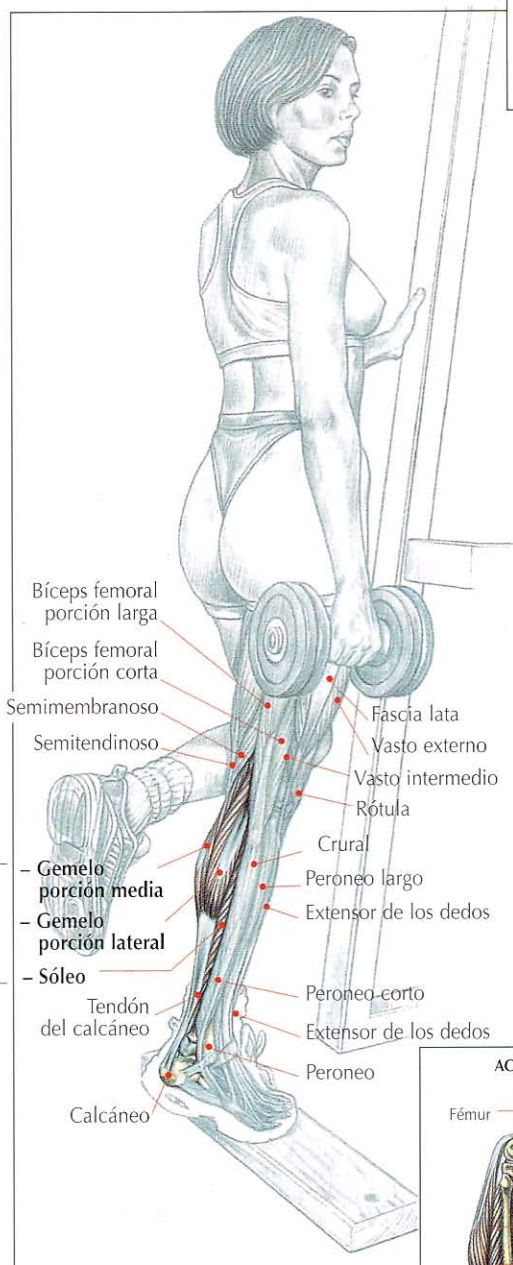
Variante:

Este movimiento puede realizarse con carga guiada con una calza bajo los pies o con una barra libre, sin calza, para mantener mejor el equilibrio pero con una amplitud de trabajo reducida.



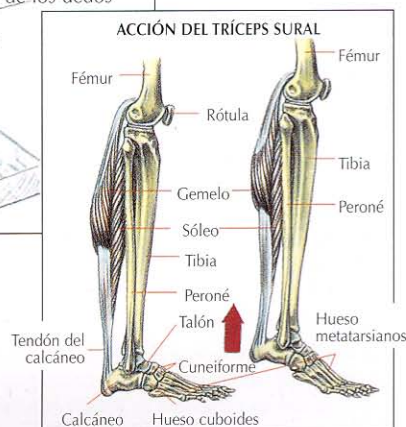
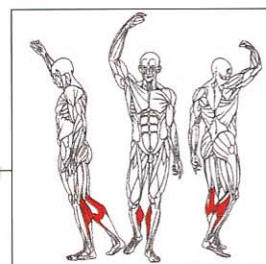
15

ELEVACIÓN DE UN TALÓN CON MANCUERNA



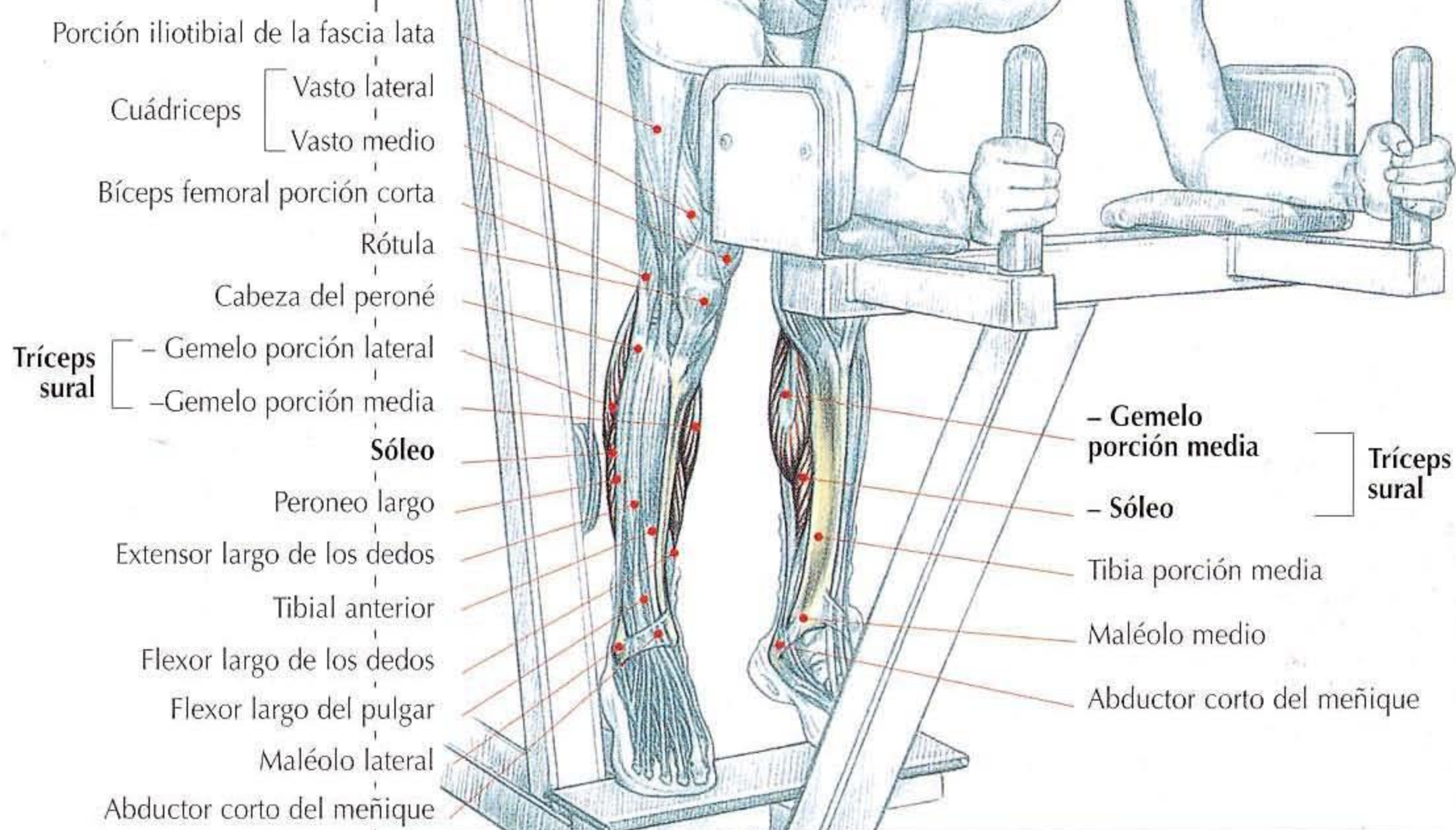
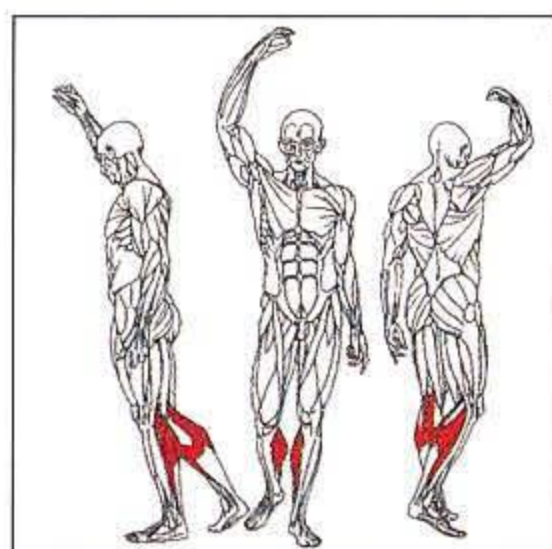
De pie, apoyado sobre una pierna, la punta del pie apoyada sobre una cuña, una mano con una mancuerna y la otra apoyada sobre un soporte para conseguir un mejor equilibrio. Efectuar una elevación del talón (*flexión plantar*) manteniendo la articulación de la rodilla en extensión o ligeramente flexionada. Regresar a la posición inicial. Este ejercicio solicita el **tríceps sural** (compuesto por el **sóleo** y los **gemelos externo e interno**). En cada repetición es importante realizar una flexión completa de pie para estirar completamente el tríceps sural. Sólo las series largas, hasta la sensación de quemazón, proporcionan los mejores resultados.

Observación: para algunas personas, el tríceps sural presenta la particularidad de ser uno de los pocos músculos que no reaccionan al entrenamiento con un desarrollo en volumen en cuyo caso se podrá obtener un aumento de fuerza. Las pantorrillas largas, es decir los gemelos y los sóleos que descienden muy abajo podrán desarrollarse fácilmente. Por el contrario, las pantorrillas cortas serán reacias a presentar un desarrollo en volumen.



GEMELOS EN MÁQUINA (PESO SOBRE LA PELVIS) O «DONKEY CALF RAISE»

16



Los pies sobre la calza en flexión pasiva, piernas extendidas, tronco inclinado, antebrazos apoyados sobre el soporte anterior, la pelvis contra la parte forrada de la máquina:

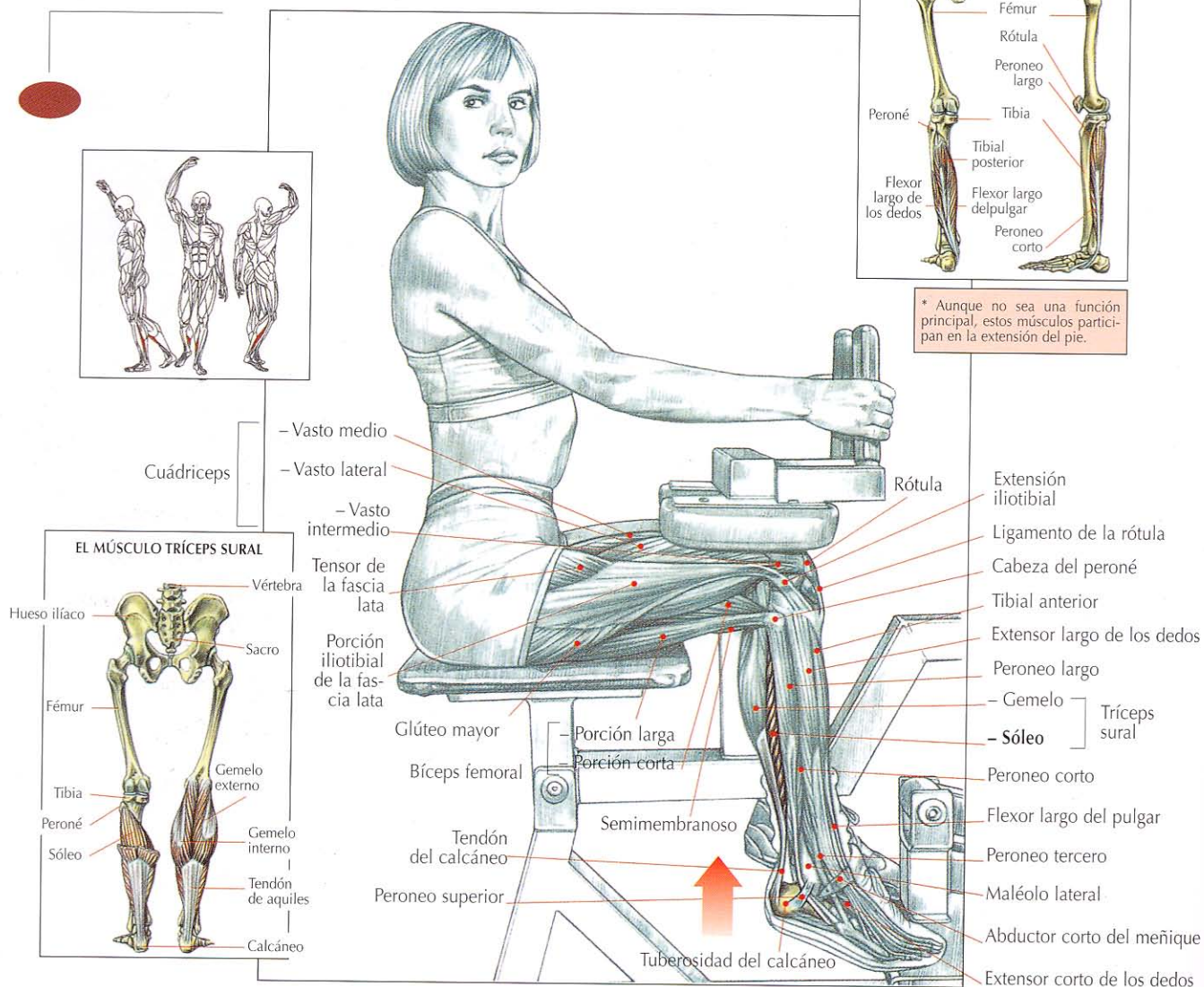
– efectuar una extensión de los pies o flexión plantar.

Este ejercicio solicita el tríceps sural y en particular, los gemelos.

Variante

Este movimiento puede realizarse con el tronco flexionado con una calza bajo los pies, los antebrazos apoyados sobre un soporte y una persona a horcajadas sobre la pelvis o la parte baja de la espalda.

17 EXTENSIÓN DE TALONES, SENTADO, EN MÁQUINA



* Aunque no sea una función principal, estos músculos participan en la extensión del pie.

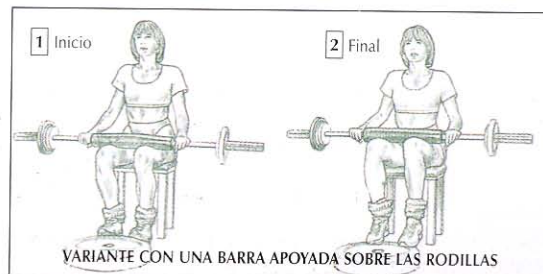Sentado sobre el aparato, la parte alta de los muslos apoyada sobre el asiento, la punta de los pies sobre la calza, los tobillos en flexión pasiva:

– efectuar una extensión de los pies (flexión plantar).

Este ejercicio solicita esencialmente el sóleo (este músculo se inserta en la parte alta, bajo la articulación de la rodilla y se une al calcáneo a través del tendón de Aquiles; su función es la extensión de los tobillos). La posición flexionada de las rodillas relaja los gemelos que se insertan por encima de la articulación de la rodilla y por debajo del tendón de Aquiles, de manera que participan poco en la extensión del pie.

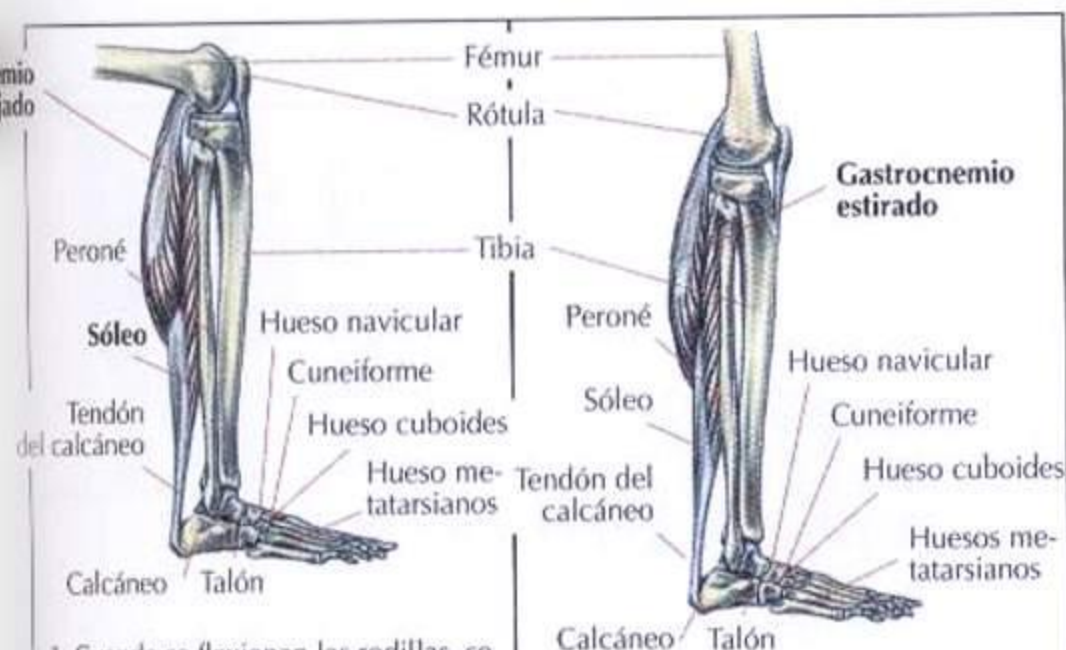Variante:

Se puede realizar el movimiento, sentándose en un banco con una calza bajo los pies y una barra situada en la parte alta de los muslos. Para esta variante será necesario colocar un cojín de caucho sobre la barra (o una toalla enrollada sobre los muslos) para que la ejecución sea menos dolorosa.




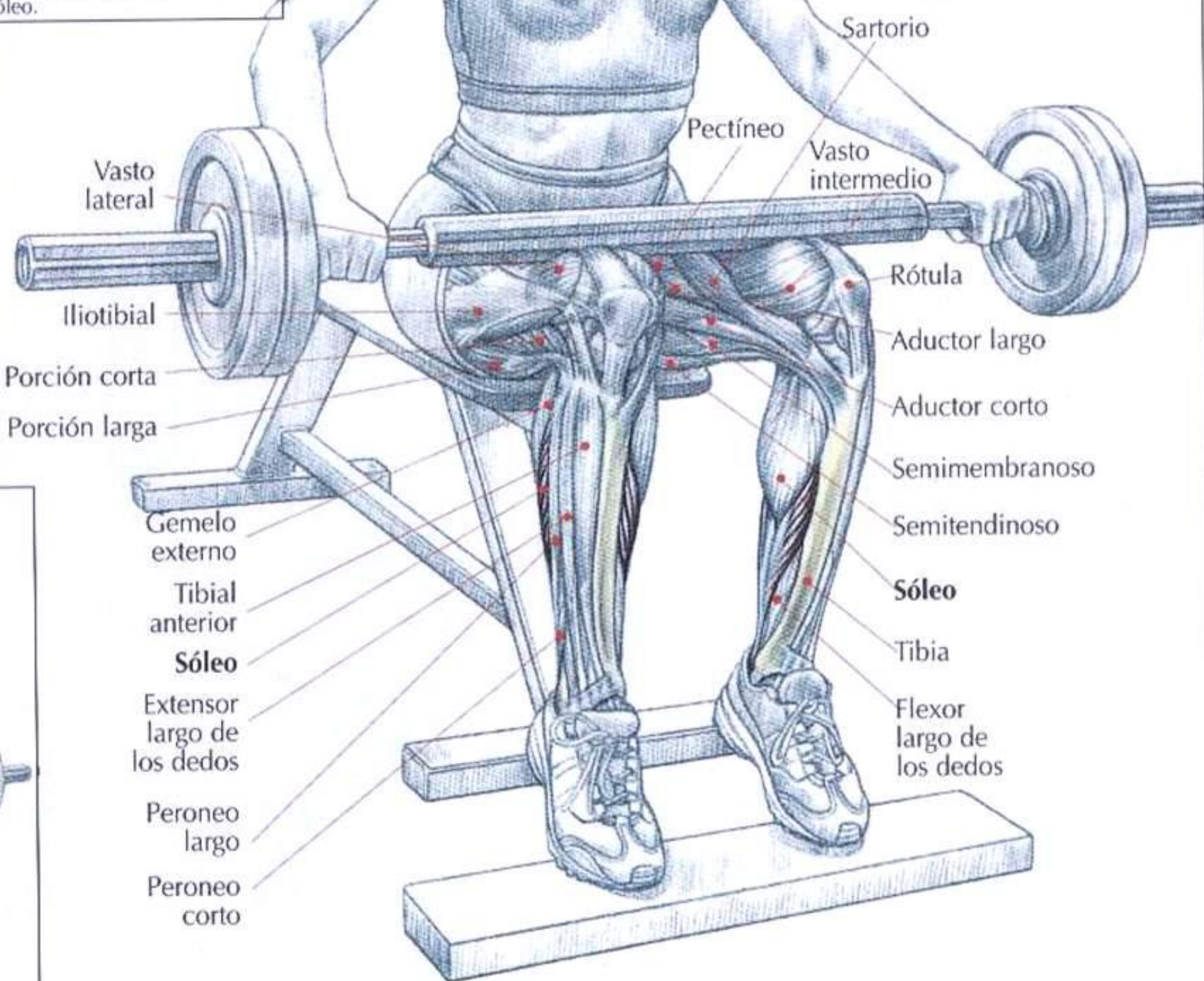
ELEVACIÓN DE TALONES SENTADO CON BARRA

18



1. Cuando se flexionan las rodillas, se relajan los músculos gemelos que se insertan por debajo de la articulación de la rodilla. En esta posición participan muy poco en la extensión, siendo el músculo sóleo el que realiza la mayor parte del trabajo.

2. Por el contrario, cuando la articulación de la rodilla está situada en extensión, los gemelos se estiran. En esta posición, participan activamente en la extensión de los pies y completan la acción del sóleo.



INICIO DEL MOVIMIENTO

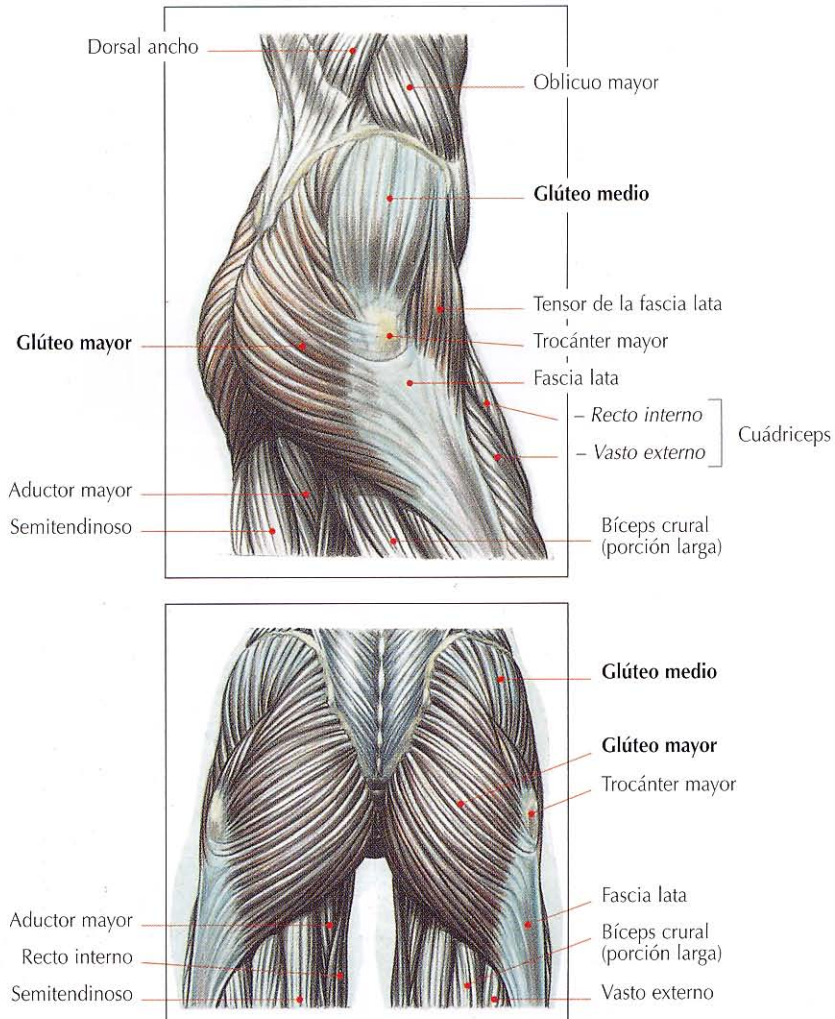
Sentado en un banco con una cuña situada bajo la punta de los pies, la barra apoyada sobre los muslos:
- efectuar una elevación de talones (flexión plantar).

Atención: se aconseja forrar la barra con caucho o en su defecto, colocar una toalla enrollada sobre los muslos para conseguir que la ejecución sea menos dolorosa.

Este ejercicio solicita principalmente el sóleo. Este músculo, que forma parte del tríceps sural, se inserta en la parte superior bajo la articulación de la rodilla sobre la tibia y el peroné. En su parte inferior se inserta en el calcáneo (mediante el tendón de Aquiles) y su función es la extensión de los tobillos. A diferencia de la elevación de talones, sentado, en máquina que permite el trabajo con cargas importantes y por razones de las dificultades que supone la utilización de cargas, este movimiento no puede ejecutarse demasiado cargado. Para la obtención de los mejores resultados, se aconseja trabajar con series de 15 a 20 repeticiones hasta conseguir la sensación de quemazón.

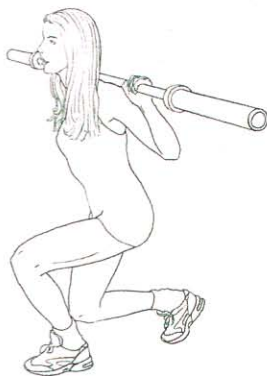
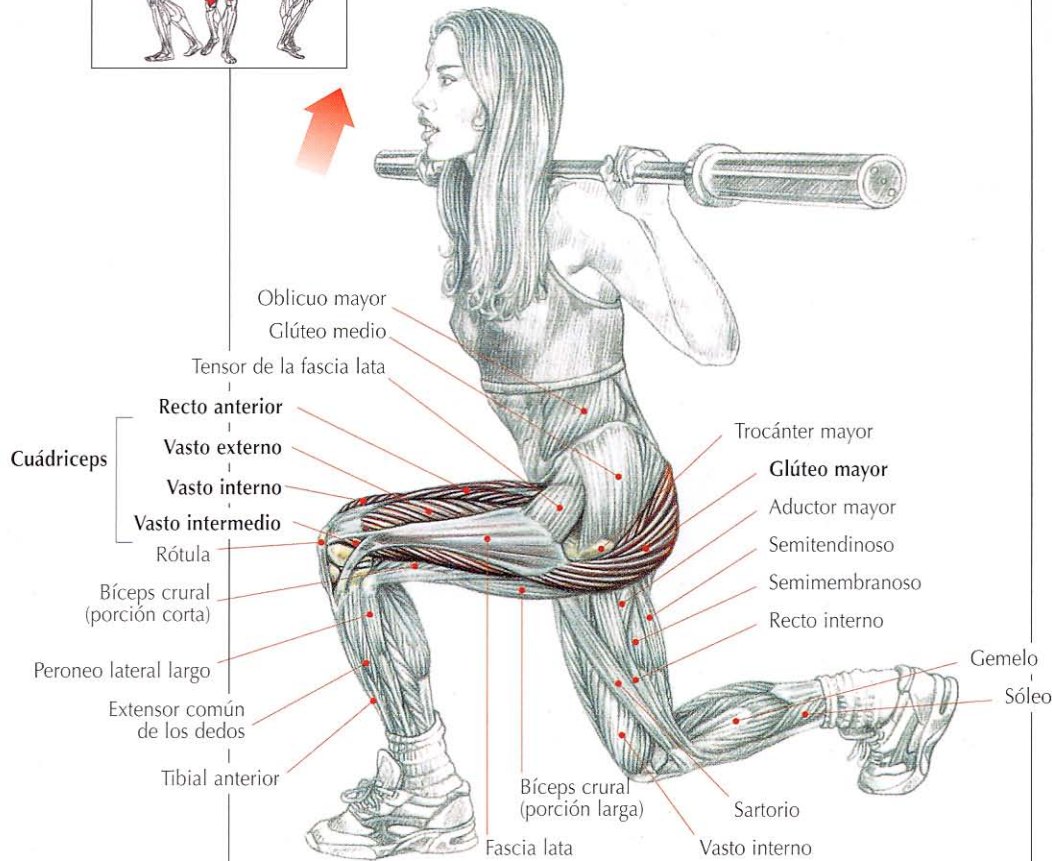
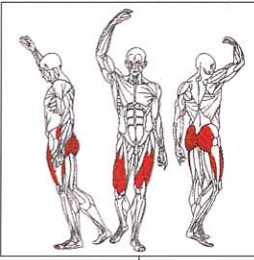
Variante: se puede ejecutar este mismo movimiento sin cargas adicionales en una silla o un banco. En este caso, será necesario realizar series más largas hasta conseguir la sensación de quemazón.

1. Zancadas o «lunges»
2. Extensión de la cadera en polea baja
3. Extensión de la cadera en máquina
4. Extensión de la cadera en el suelo o patadas de glúteos en el suelo
5. Elevación de la pelvis en el suelo
6. Abducción de la cadera de pie, en polea baja
7. Abducción de la cadera, de pie, en máquina
8. Abducción de la cadera, acostado
9. Abductores, sentado en máquina



ZANCADAS O «LUNGES»

1



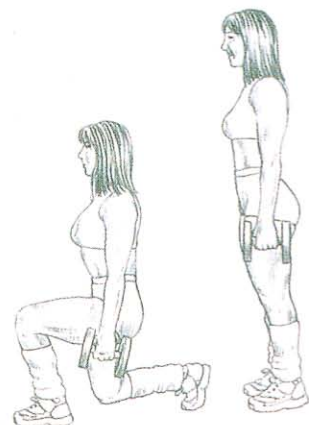
VARIANTE CON PASO SIMPLE

De pie, piernas ligeramente separadas, barra detrás de la nuca apoyada sobre los trapecios:

– inspirar y efectuar una zancada hacia delante manteniendo el tronco lo más recto posible. Durante la zancada, el muslo desplazado hacia delante debe estabilizarse en la horizontal o ligeramente por debajo. Regresar a la posición inicial y espirar.

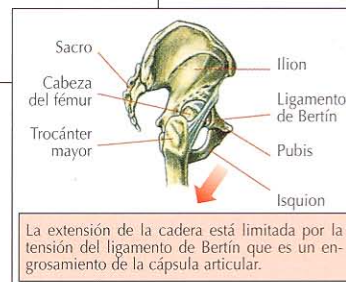
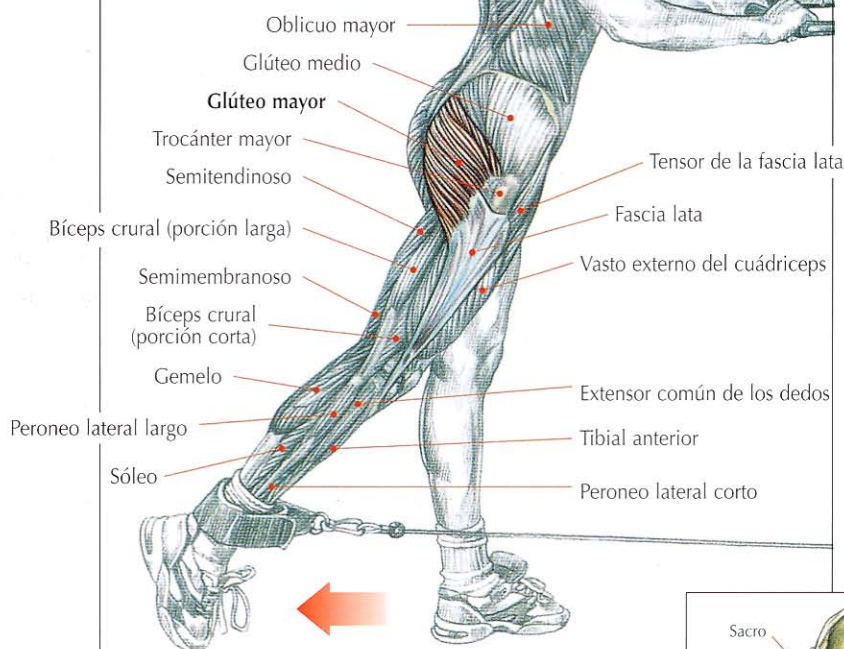
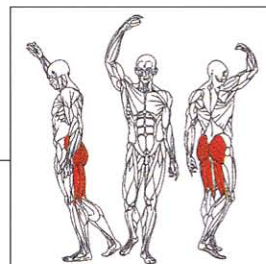
Este ejercicio que trabaja intensamente los glúteos mayores, puede realizarse de dos maneras diferentes: efectuando un paso simple (el cuádriceps será el músculo más solicitado) o efectuando un paso largo (los isquiotibiales y el glúteo mayor serán los músculos más solicitados mientras que el recto anterior y el psoas de la pierna que queda detrás se estirarán).

Observación: Como todo el peso del cuerpo se encuentra en la pierna desplazada hacia delante y el movimiento exige la adquisición de un buen sentido del equilibrio, se aconseja empezar a realizar el ejercicio con cargas muy ligeras.



VARIANTE CON MANCUERNAS CORTAS

2

EXTENSIÓN DE LA CADERA
EN POLEA BAJA

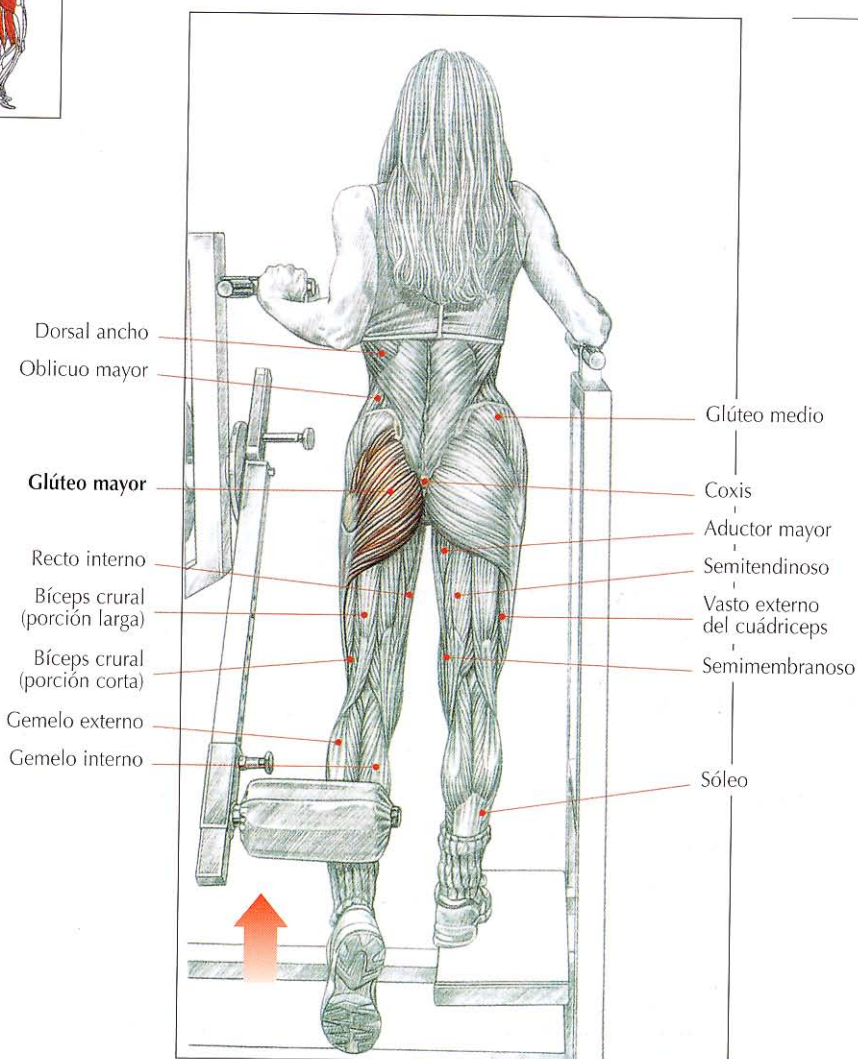
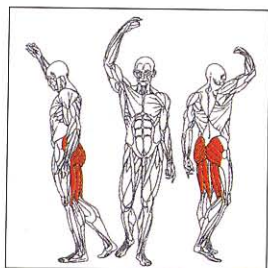
De pie, de cara al aparato, manos en el mango, pelvis inclinada hacia delante, una pierna apoyada y la otra atada a la polea baja:

– efectuar una extensión de la cadera. Cabe señalar que la extensión de la cadera está limitada por la tensión del ligamento de Bertin.

Este ejercicio trabaja principalmente los glúteos mayores y, en menor medida, los isquiotibiales a excepción de la porción corta del bíceps crural. Permite obtener un bonito perfil al reafirmar la región de las nalgas.

EXTENSIÓN DE LA CADERA
EN MÁQUINA

3



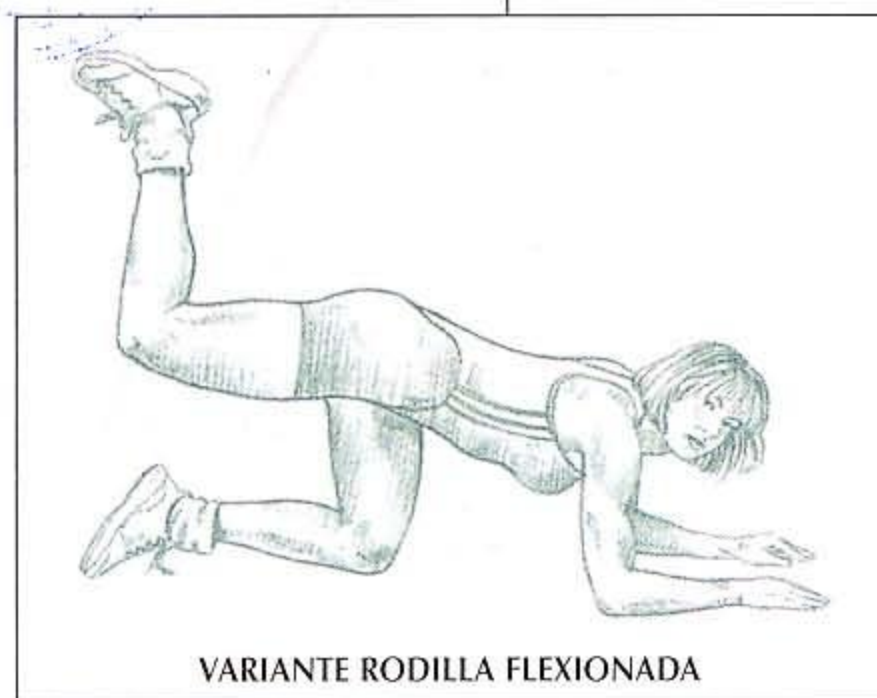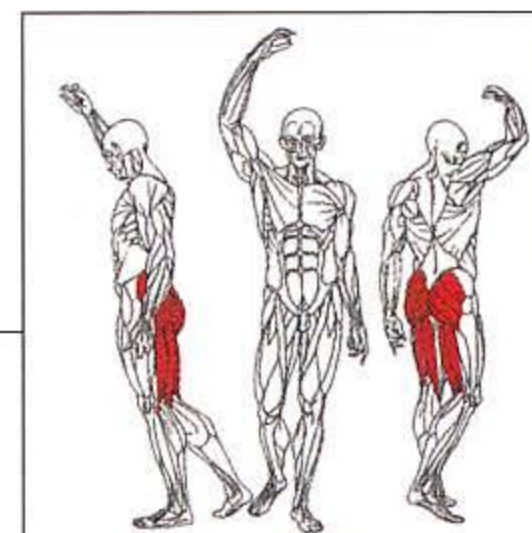
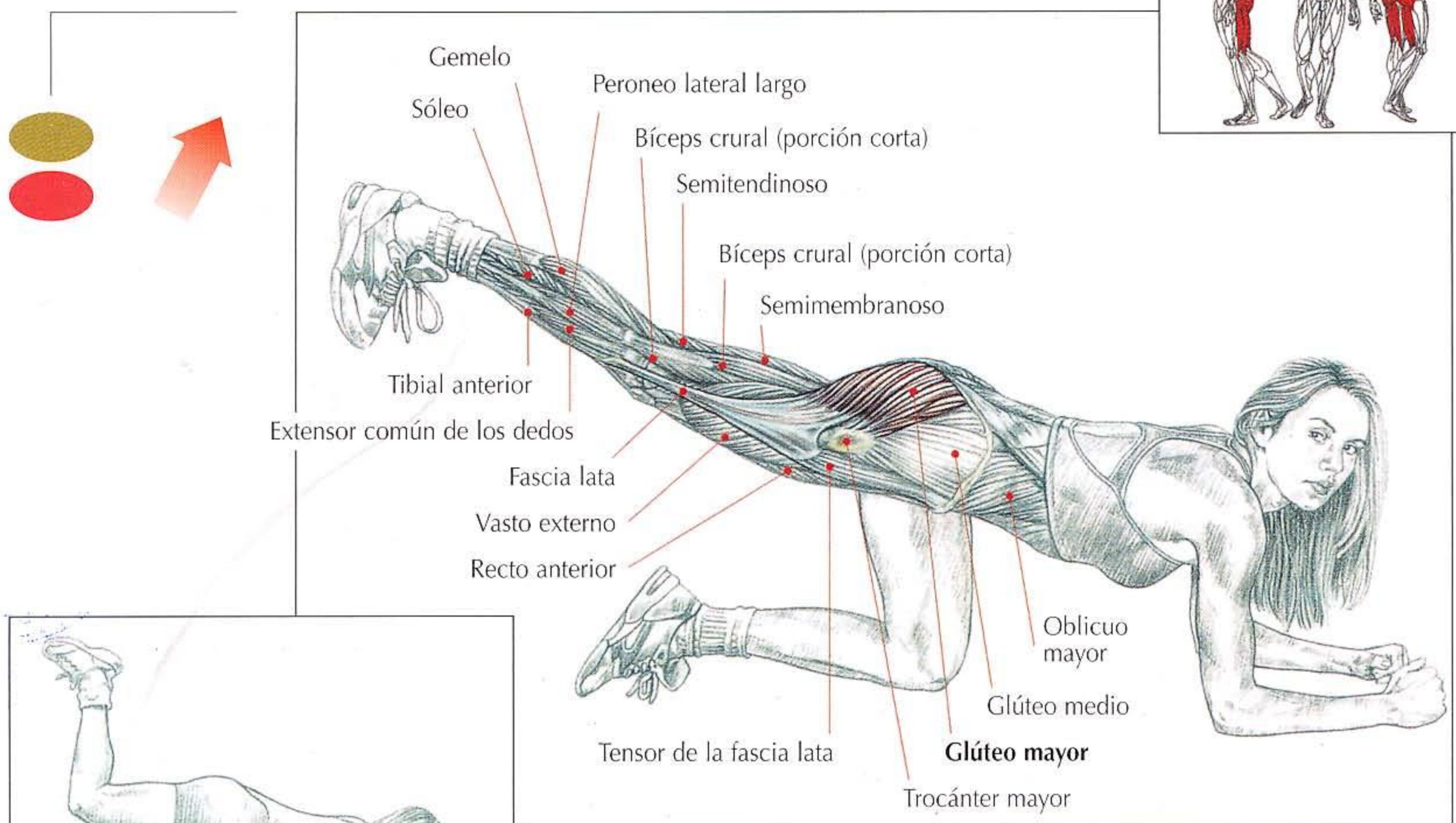
Tronco un poco inclinado hacia delante, manos en los agarres, una pierna apoyada y la otra situada ligeramente hacia delante, el cojín situado sobre la articulación de la rodilla a media distancia del tobillo:

– inspirar y llevar el muslo hacia atrás para situar la cadera en hiperextensión. Mantener la contracción en isometría durante dos segundos y regresar a la posición inicial. Espirar al final de la extensión.

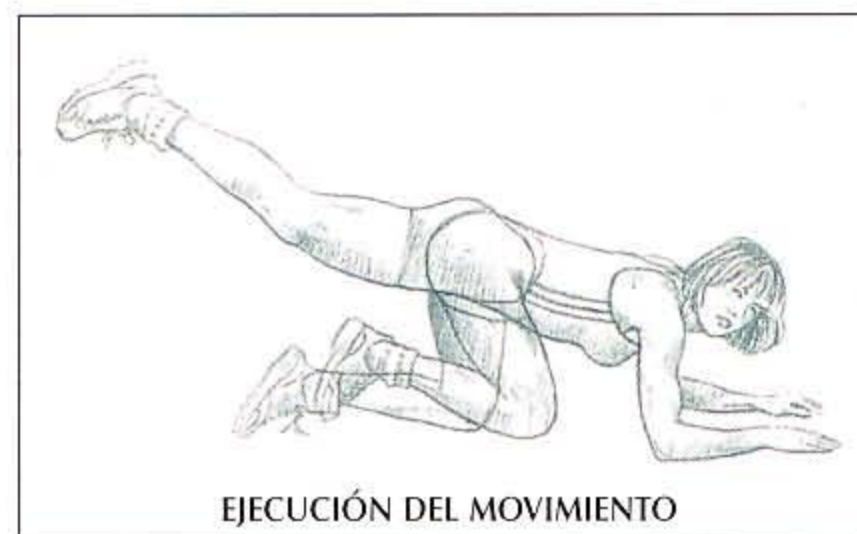Este ejercicio trabaja principalmente el glúteo mayor y en menor medida, el semitendinoso, el semimembranoso y la porción larga del bíceps crural.

4

EXTENSIÓN DE LA CADERA EN EL SUELO O PATA-DAS DE GLÚTEOS EN EL SUELO



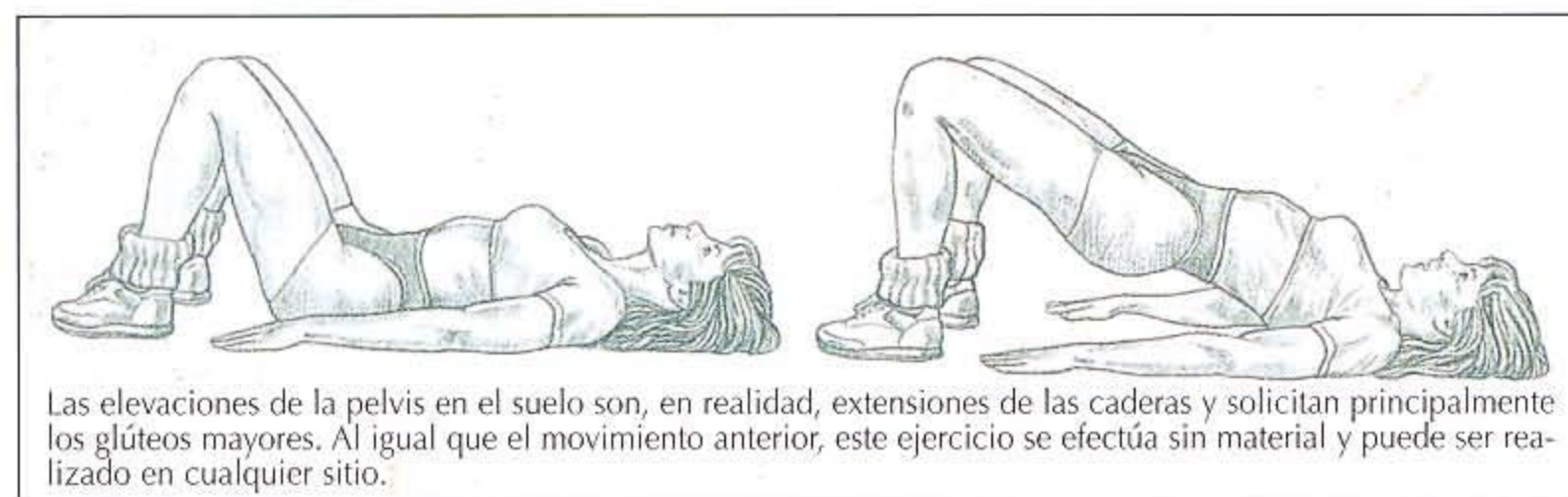De rodillas sobre una pierna, la otra flexionada sobre el pecho, apoyado sobre los codos o sobre las manos, brazos extendidos:
– llevar la pierna flexionada sobre el pecho hacia atrás hasta efectuar



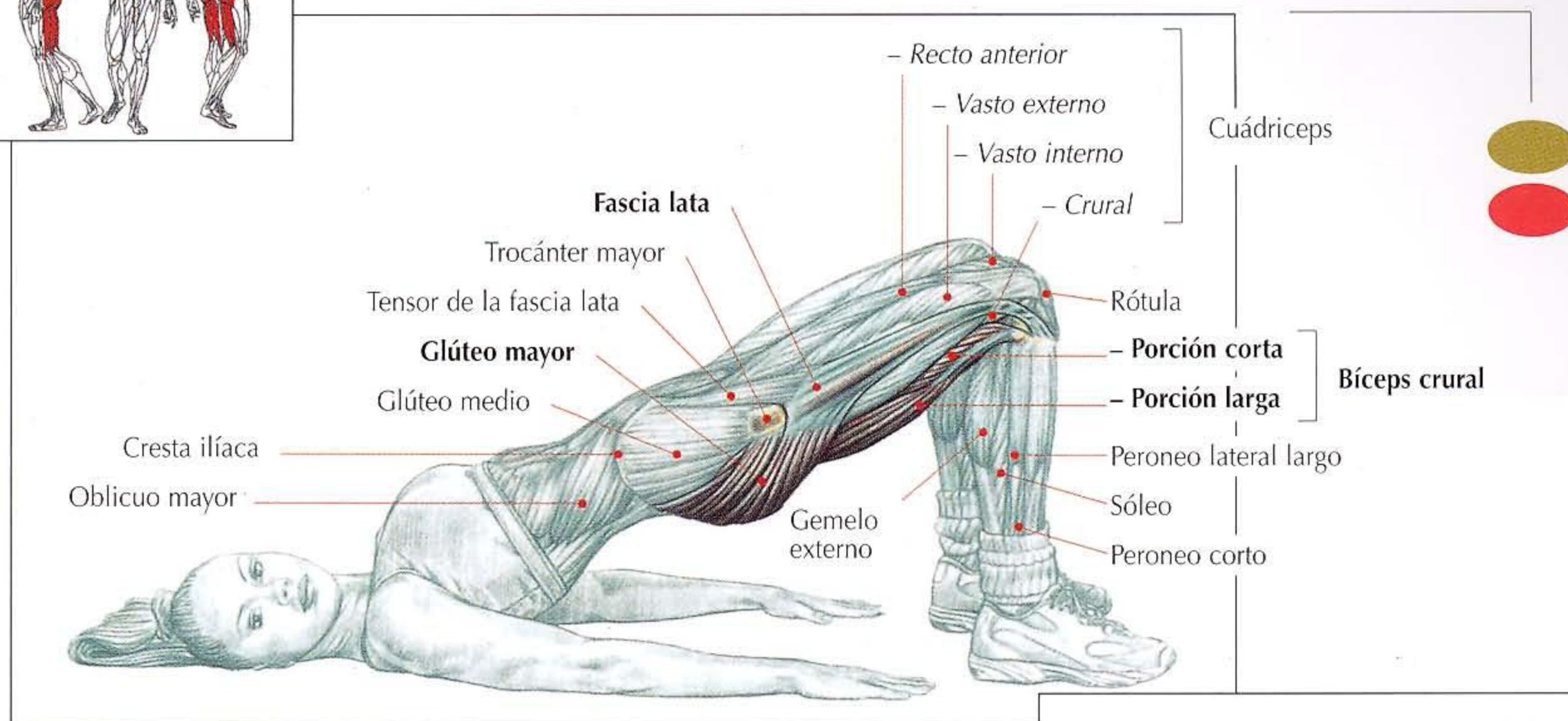
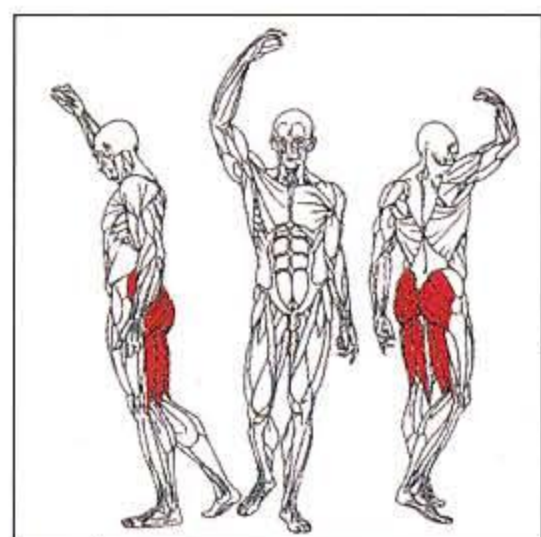
una extensión completa de la cadera.

Este ejercicio, ejecutado con la pierna extendida, solicita los isquiotibiales y el glúteo mayor, ejecutado con la rodilla flexionada, sólo se solicita el glúteo mayor pero de forma menos intensa..

Este movimiento puede trabajarse, durante la última parte de la extensión, en amplitud grande o pequeña. Se puede mantener una contracción isométrica al final del movimiento durante uno o dos segundos. Para una mayor intensidad, se pueden utilizar lastres de tobillo. Su facilidad de ejecución y su eficacia lo han convertido en un ejercicio muy popular que se utiliza con frecuencia en los cursos colectivos.



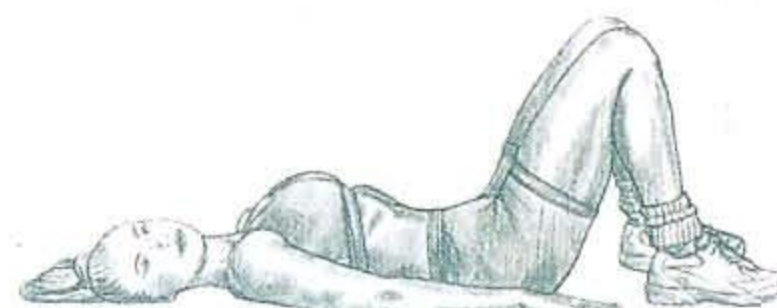ELEVACIÓN DE LA PELVIS EN EL SUELO



Tumbado sobre la espalda, manos abiertas apoyadas en el suelo, brazos paralelos al cuerpo, rodillas flexionadas:

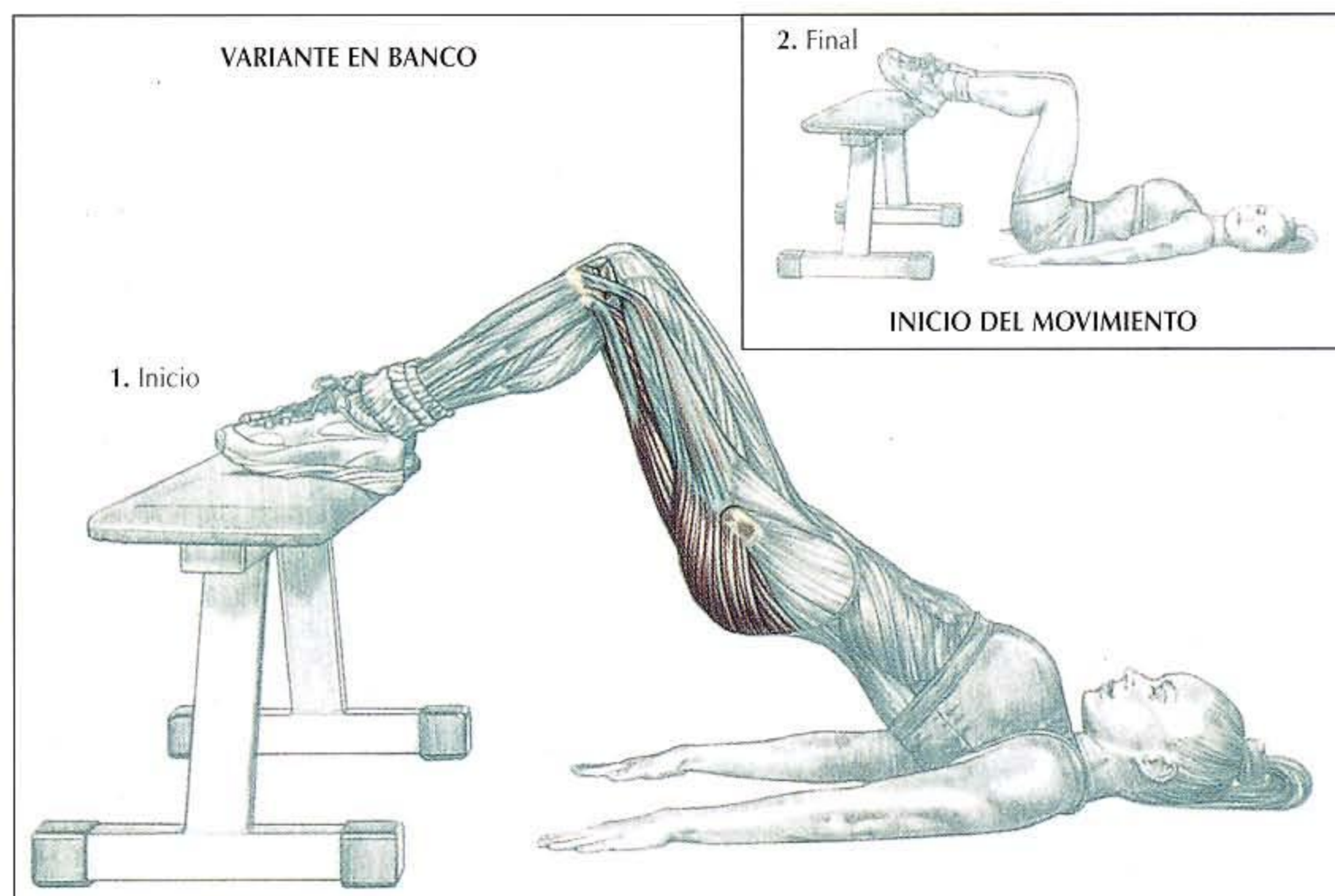
- inspirar y separar las nalgas del suelo presionando los pies con fuerza,
- mantener la posición durante dos segundos y volver a bajar la pelvis sin llegar a apoyar las nalgas en el suelo,
- espirar y volver a empezar.

Este ejercicio trabaja principalmente los músculos isquiotibiales y los glúteos mayores. Se realiza en series largas, siendo lo esencial percibir bien la contracción de la mayoría de los músculos al final de la elevación de la pelvis



INICIO DEL MOVIMIENTO

Observación: Fácil y eficaz, la elevación de la pelvis en el suelo ha entrado en la composición de la mayoría de las sesiones de gimnasia de cursos colectivos.

**Variante (1):**

Elevación de la pelvis, pies elevados. Estirado boca arriba, palma de las manos apoyadas en el suelo, brazos paralelos al cuerpo, muslos en vertical, pies apoyados sobre un banco.

- inspirar y separar los glúteos del suelo, mantener la posición durante dos segundos y volver a la posición inicial sin apoyar del todo las nalgas en el suelo;
- espirar y volver a empezar.

Este ejercicio trabaja los glúteos y sobre todo el conjunto de los isquiotibiales. Este último grupo muscular está mucho más solicitado que en el ejercicio de elevación de la pelvis en el suelo. Este movimiento se ejecuta lentamente, siendo lo esencial percibir bien la contracción muscular. Las series de 10 a 15 repeticiones proporcionan los mejores resultados.

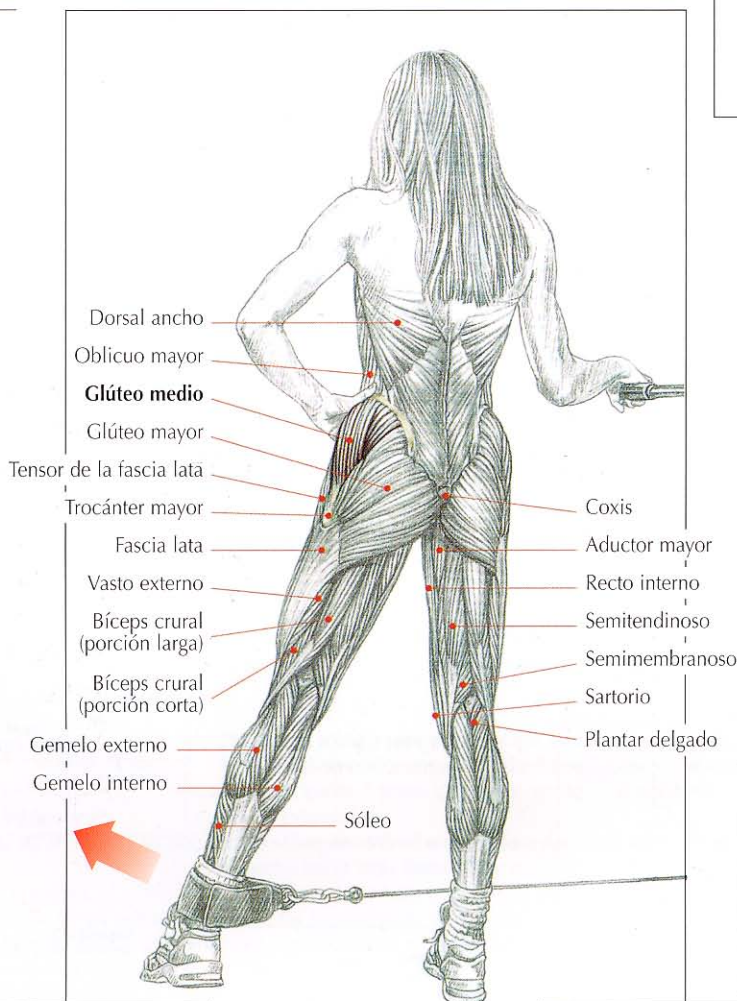
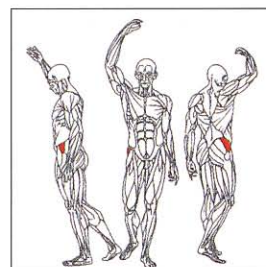
Otra variante: efectuando la elevación de la pelvis con las pantorrillas apoyadas en el banco, se solicitará todavía más intensamente el grupo muscular de los isquiotibiales asociando además un fuerte trabajo de los gemelos.

Observación: es importante señalar que las elevaciones de la pelvis son en realidad una extensión de la cadera

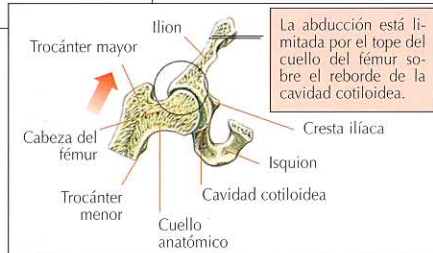
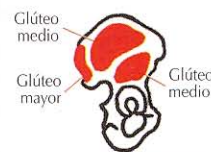Variante (2):

El movimiento se puede realizar con una pequeña amplitud sin descender demasiado la pelvis hacia el suelo, hasta conseguir la sensación de quemazón muscular.

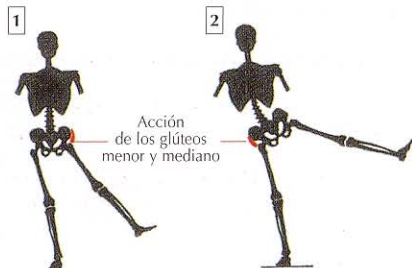
6 ABDUCCIÓN DE LA CADERA, DE PIE, EN POLEA BAJA



INSERCIÓNES DE LOS GLÚTEOS



La abducción está limitada por el tope del cuello del fémur sobre el reborde de la cavidad cotiloidea.



Acción de los glúteos menor y mediano

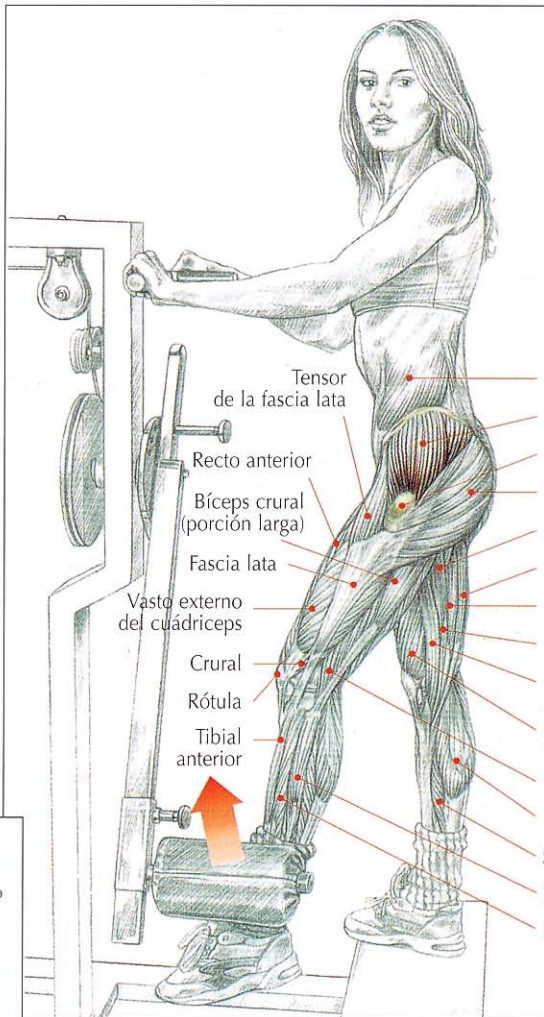
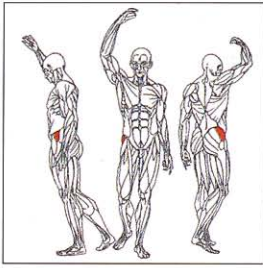
1. Abducción de la cadera (limitada por el tope del cuello del fémur sobre la cavidad cotiloidea).
2. Abducción forzada de la cadera (inclinación de la pelvis sobre la cabeza del fémur opuesto).

De pie, una pierna apoyada, la otra atada a la polea baja, la mano opuesta apoyada para estabilizar el cuerpo:
– elevar lateralmente la pierna lo más alto posible.

Este ejercicio trabaja principalmente el glúteo medio y el glúteo menor situado a mayor profundidad. Para una eficacia máxima, es preferible efectuar series largas hasta notar una sensación de quemazón.

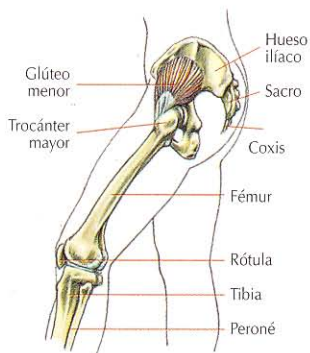ABDUCCIÓN DE LA CADERA, DE PIE, EN MÁQUINA

7



Oblicuo mayor
Glúteo medio
Trocánter mayor
Glúteo mayor
Aductor mayor
Semitendinoso
Semimembranoso
Recto interno
Sartorio
Vasto interno del cuádriceps
Bíceps crural (porción corta)
Gemelo
Sóleo
Peroneo lateral largo
Extensor común de los dedos

EL MÚSCULO GLÚTEO MENOR



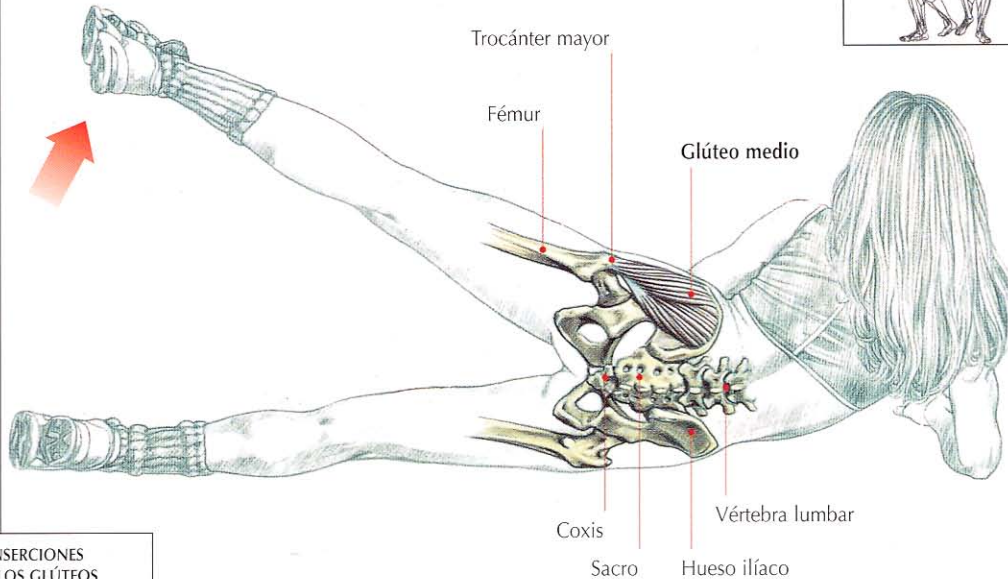
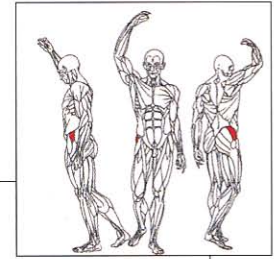
De pie, en la máquina, una pierna apoyada, cojín situado sobre la cara externa de la otra pierna por debajo de la articulación de la rodilla:

– elevar esta última lateralmente lo más alto posible y regresar lentamente a la posición inicial. Cabe señalar que la abducción está limitada por el hecho de que el cuello del fémur topa rápidamente con el reborde de la cavidad cotiloidea.

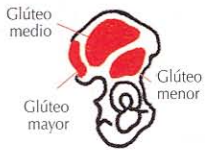Este ejercicio es excelente para desarrollar el glúteo medio y el glúteo menor (situado a mayor profundidad) cuya función es idéntica a la de las fibras anteriores del glúteo medio. Para obtener mayores resultados, es aconsejable trabajar en series largas.

8

ABDUCCIÓN DE LA CADERA, ACOSTADO



INSERCIÓNES DE LOS GLÚTEOS



Acostado de lado, cabeza erguida:

– efectuar una elevación lateral de la pierna con la rodilla siempre en extensión. La abducción no debe sobrepasar los 70°.

Este ejercicio trabaja los glúteos medio y pequeño. Se puede realizar en amplitud grande o pequeña. También se puede mantener una contracción isométrica de algunos segundos al final de la abducción.

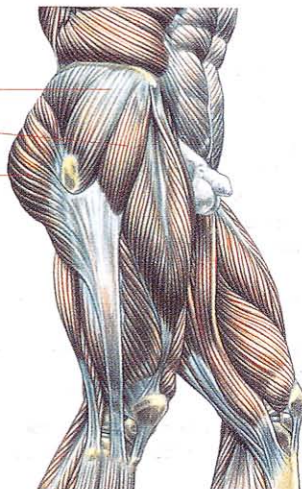
La pierna puede elavarse ligeramente hacia delante, hacia atrás o verticalmente. Para una mayor eficacia,

se pueden utilizar lastres de tobillo o la polea baja.

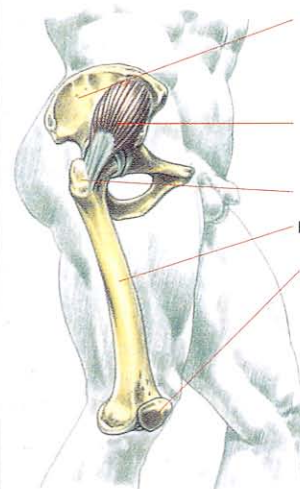
EL GLÚTEO «DELTOIDES»

Glúteo «Deltoides»

- Glúteo medio
- Tensor de la fascia lata
- Glúteo mayor



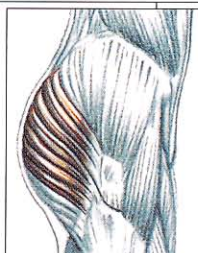
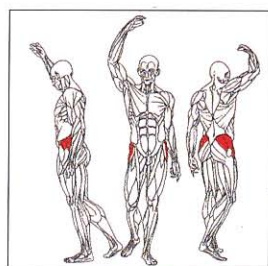
EL MÚSCULO GLÚTEO MENOR



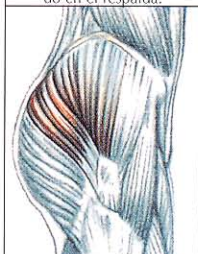
- Hueso ilíaco
- Glúteo menor
- Trocánter mayor
- Fémur
- Rótula

Aunque situado en profundidad, el músculo glúteo menor contribuye al volumen de la parte alta de las nalgas.

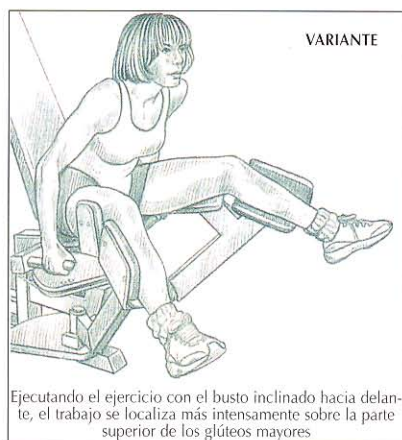
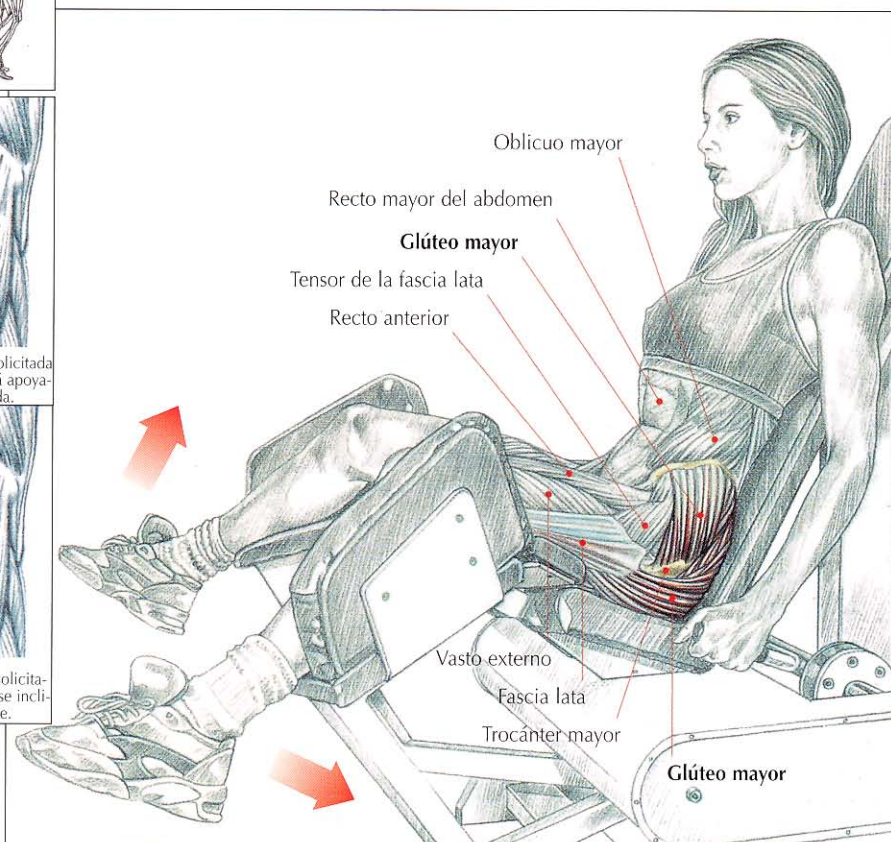
ABDUCTORES SENTADO EN MÁQUINA



Parte de los glúteos solicitada cuando el tronco está apoyado en el respaldo.



Parte de los glúteos solicitada cuando el tronco se inclina hacia delante.



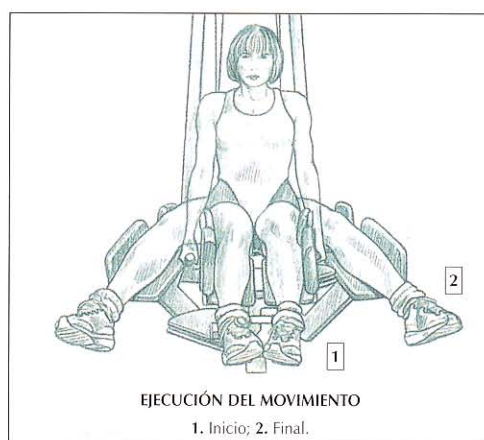
Ejecutando el ejercicio con el busto inclinado hacia delante, el trabajo se localiza más intensamente sobre la parte superior de los glúteos mayores.

Sentado en la máquina:
– separar los muslos al máximo.

Si el respaldo de la máquina está muy inclinado, se solicitarán los glúteos medios; si el respaldo está poco inclinado o vertical, se trabajará la parte superior de los glúteos mayores. Lo ideal es variar la inclinación del tronco a lo largo de una misma serie, inclinándose más o menos hacia delante.

Ejemplo: 10 repeticiones con el tronco apoyado en el respaldo seguidas de 10 repeticiones con el tronco inclinado hacia delante.

Este ejercicio es excelente para las mujeres puesto que reafirma la parte superior de la cadera incrementando la curvatura lo cual permite marcar la cintura haciéndola más fina.



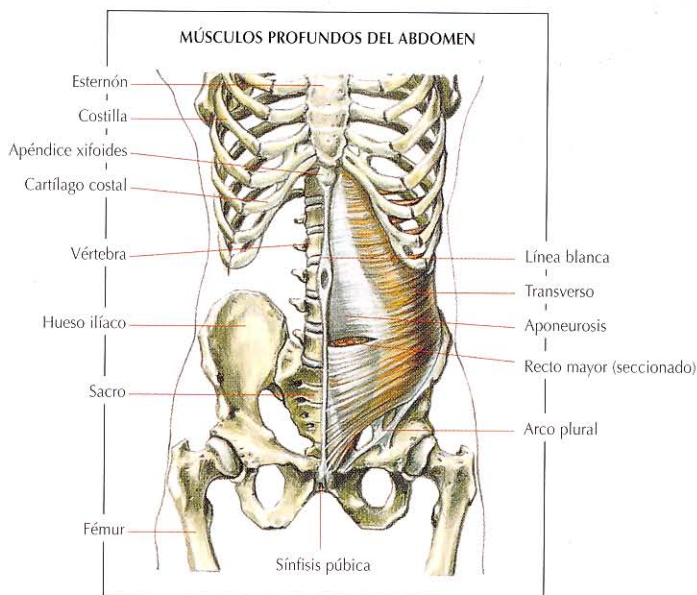
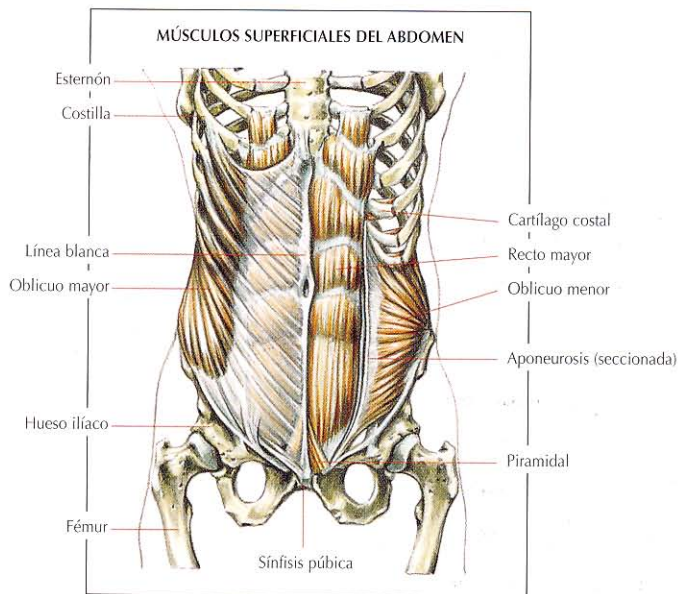
EJECUCIÓN DEL MOVIMIENTO

1. Inicio; 2. Final.

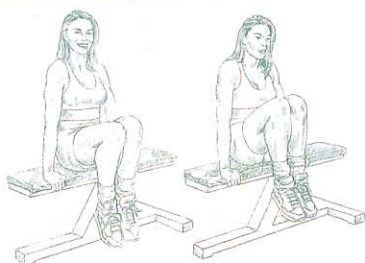
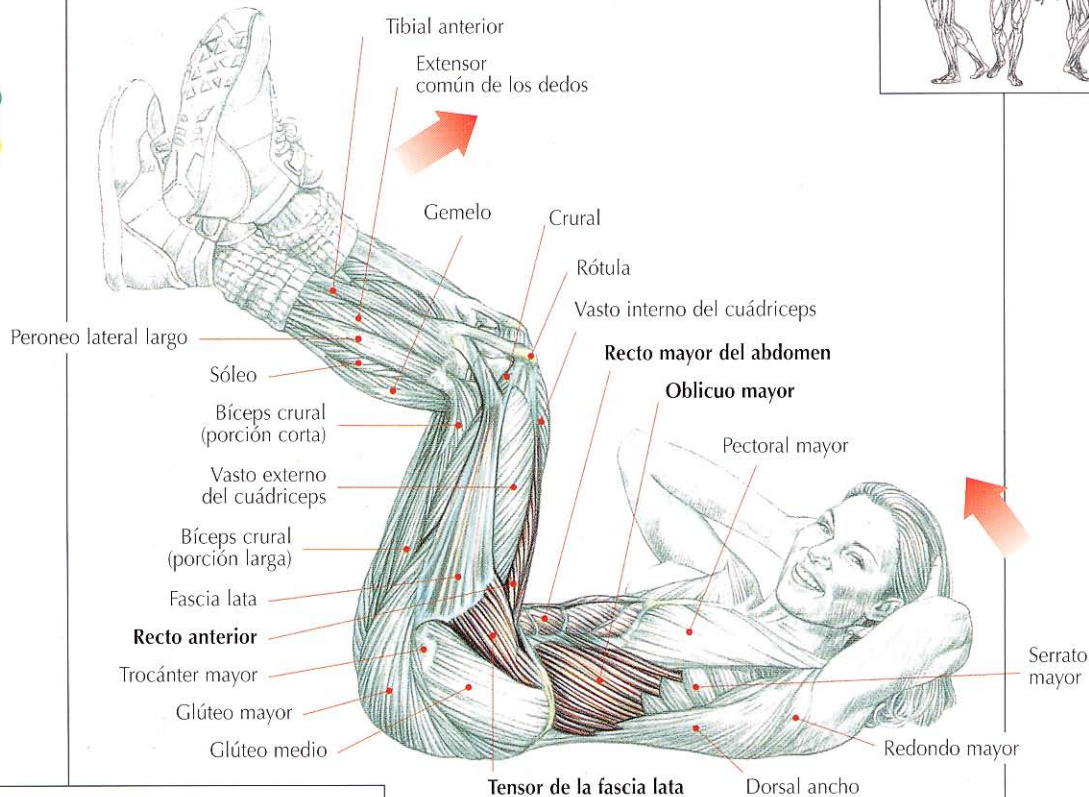
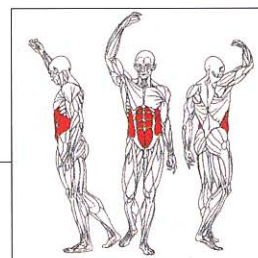
Anatomía — Advertencias

1. Encogimientos abdominales «*crunch*»
2. Elevaciones del tronco en el suelo
3. Elevaciones del tronco en espaldera
4. Encogimientos abdominales con los pies apoyados en un banco o «*crunch*»
5. Elevaciones del tronco en banco inclinado
6. Elevaciones del tronco en suspensión en el banco específico
7. Encogimientos abdominales o «*crunch*» con polea alta
8. Encogimientos abdominales o «*crunch*» en máquina específica
9. Elevaciones de piernas en plancha inclinada con encogimientos abdominales y elevación de la pelvis
10. Elevaciones de rodillas en paralelas
11. Elevaciones de piernas, suspendido en barra fija
12. Rotación del tronco con bastón
13. Flexión lateral del tronco con mancuerna
14. Flexión lateral del tronco en banco
15. El «*twist*»

Aunque sea un tema controvertido, ante la duda y para aquellas personas que padezcan de la espalda, es necesario procurar *inmovilizar* la cadera a fin de *neutralizar* la acción de hiperlordosis del **psaos** que podría provocar patologías vertebrales. Para una mayor seguridad es mejor solicitar los **rectos mayores** del abdomen sin estirarlos, acercando el esternón al pubis mediante pequeños encogimientos.



1 ENCOGIMIENTOS ABDOMINALES O «CRUNCH»*

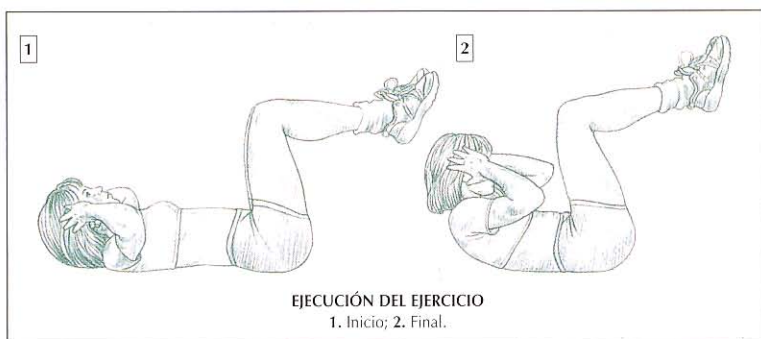

VARIANTE: «Crunch» sentado en un banco.

Acostado boca arriba, manos detrás de la cabeza, muslos en la vertical, rodillas flexionadas:

– inspirar y separar los hombros del suelo acercando la cabeza a las rodillas mediante una incurvación de la columna. Espirar al final del movimiento.

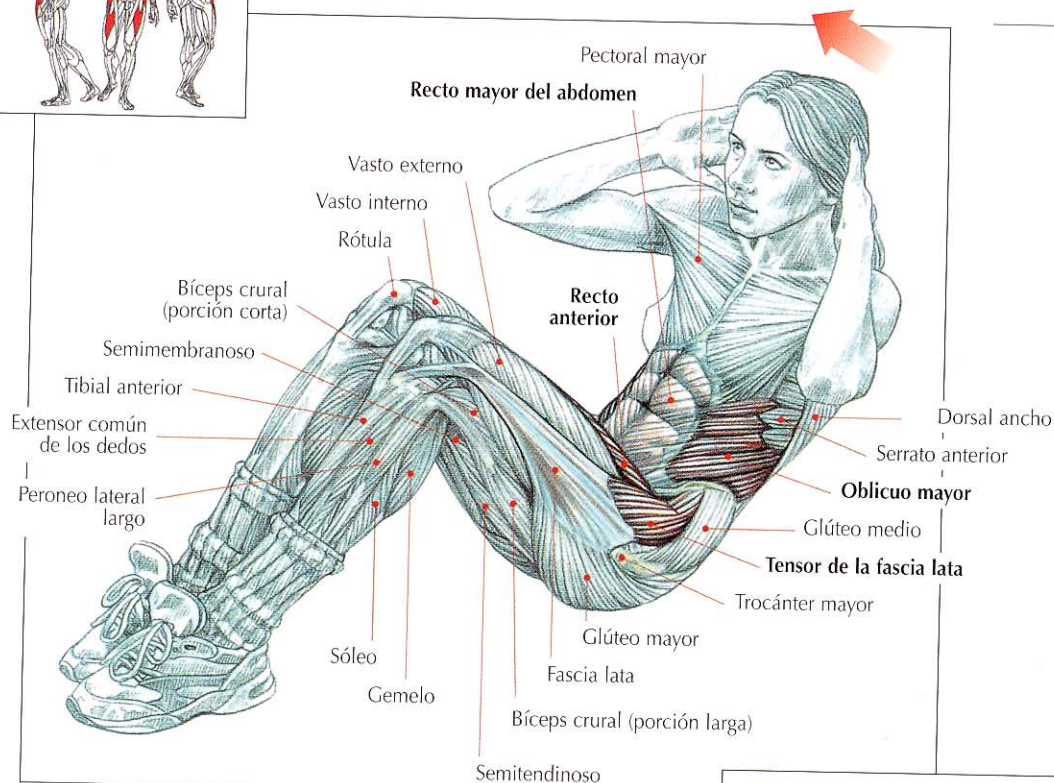
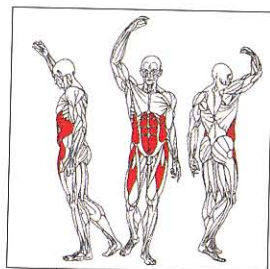
Este ejercicio solicita principalmente el recto mayor del abdomen. Para solicitar más intensamente los oblicuos, basta con acercar alternativamente, encogiendo los abdominales, el codo derecho a la rodilla izquierda y el codo izquierdo a la rodilla derecha.



* Los encogimientos abdominales —y por lo tanto un acercamiento del esternón al pubis por contracción voluntaria— se denomina «crunch» en el argot culturista.

ELEVACIONES DEL TRONCO EN EL SUELO

2

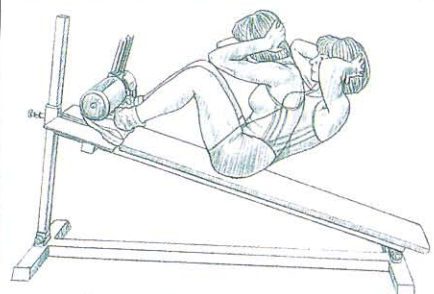


Acostado boca arriba, rodillas flexionadas, pies en el suelo, manos detrás de la cabeza:

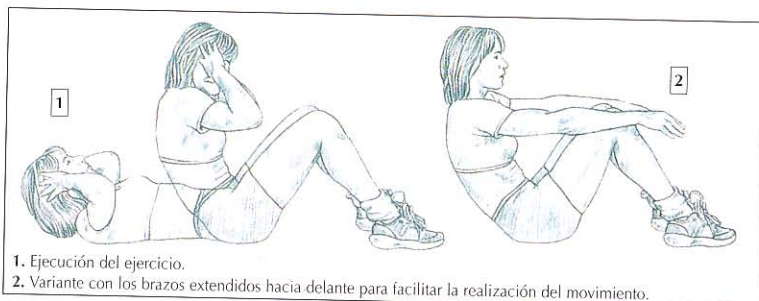– inspirar y elevar el tronco incurvando la espalda. Espirar al final del movimiento. Regresar a la posición inicial pero esta vez sin apoyar el tronco en el suelo. Volver a empezar hasta que aparezca una sensación de quemazón en el abdomen. Este ejercicio trabaja los flexores de la cadera y los oblicuos pero su acción se centra principalmente en el recto mayor del abdomen.

Variante:

- (1) Para una mayor facilidad, puede realizarse con los pies sujetos por un compañero.
- (2) Llevando los brazos extendidos hacia delante, el ejercicio es más fácil y puede ser realizado por los principiantes.



VARIANTE EN EL BANCO INCLINADO:
Cuanto mayor sea la inclinación del banco, mayor será el esfuerzo realizado.

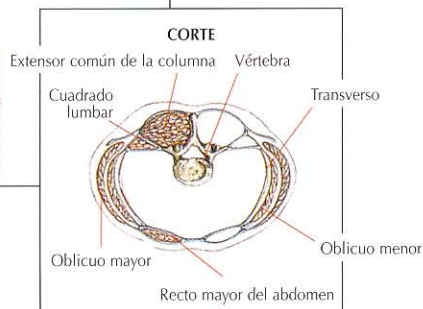
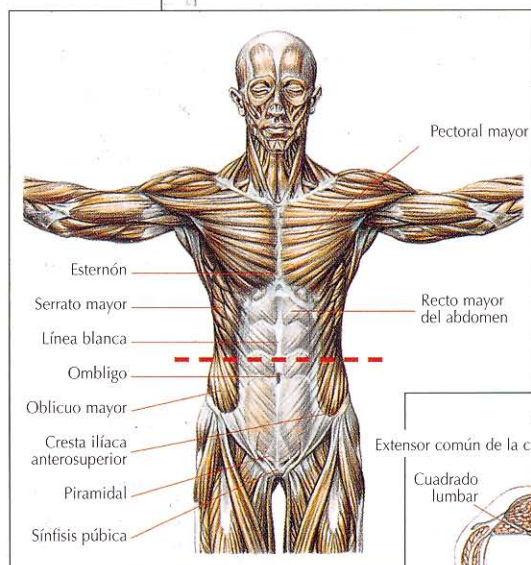
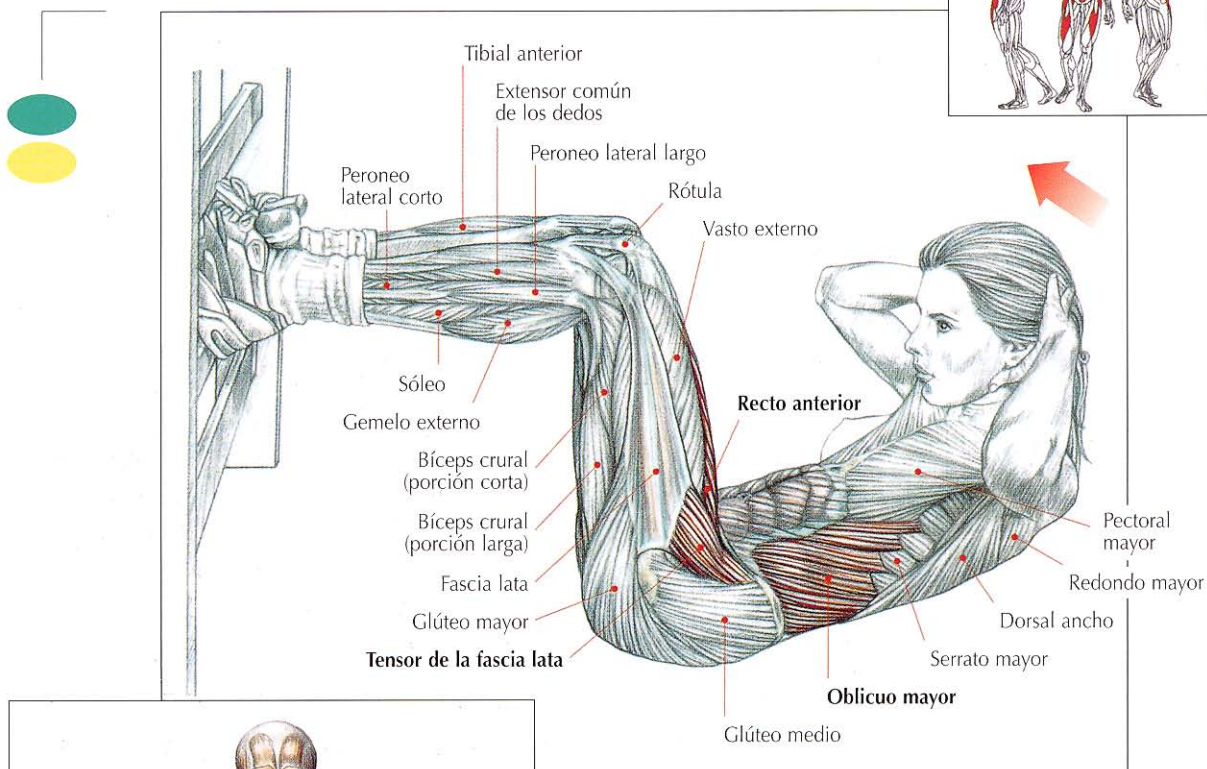


1. Ejecución del ejercicio.

2. Variante con los brazos extendidos hacia delante para facilitar la realización del movimiento.

3

ELEVACIONES DEL TRONCO EN ESPALDERA



Pies fijados en la espaldera, piernas en vertical, tronco en el suelo, manos detrás de la cabeza:

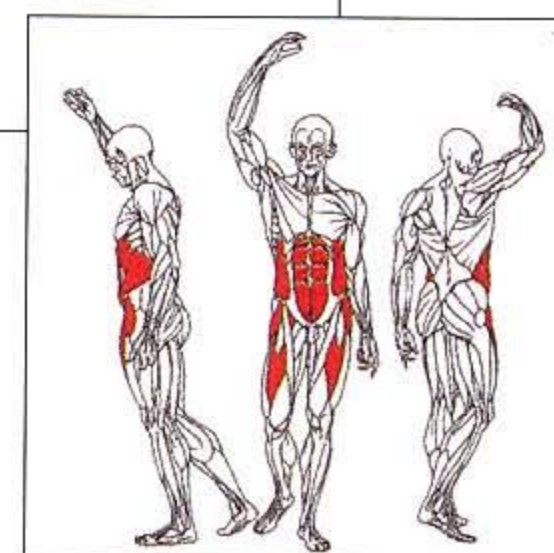
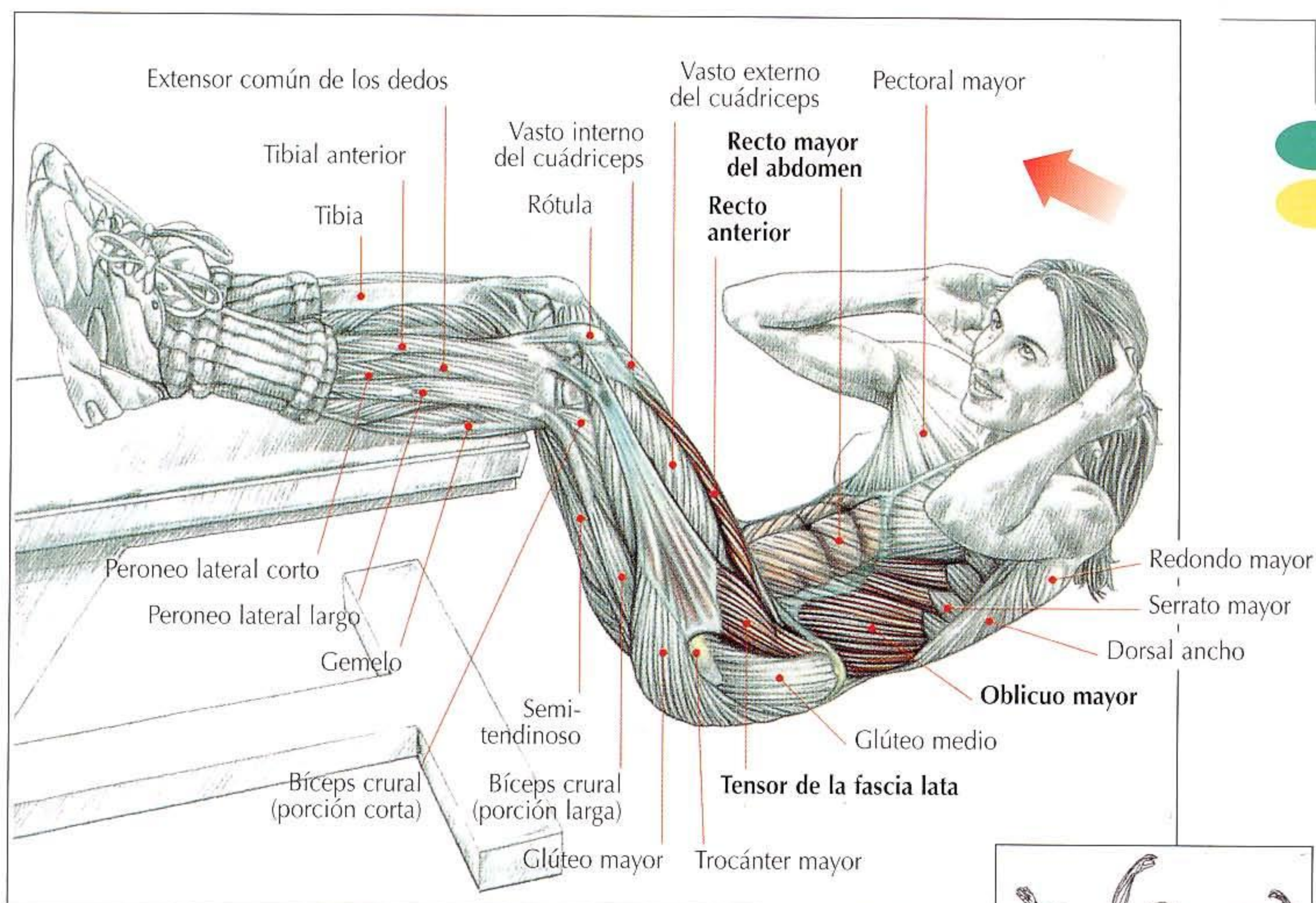
– inspirar y elevar el tronco lo más alto posible incurvando la columna vertebral. Espirar al final del movimiento.

Este ejercicio trabaja el recto mayor y en menor medida, los oblicuos menor y mayor.

Cabe señalar que alejando el tronco de la espaldera y fijando los pies en una barra inferior, se aumenta la movilidad de la pelvis permitiendo mayores oscilaciones y una mejor sollicitación de los músculos flexores de la cadera (psaos ilíaco, recto anterior y tensor de la fascia lata).

ENCOGIMIENTOS ABDOMINALES CON LOS PIES APOYADOS EN UN BANCO «CRUNCH»

4



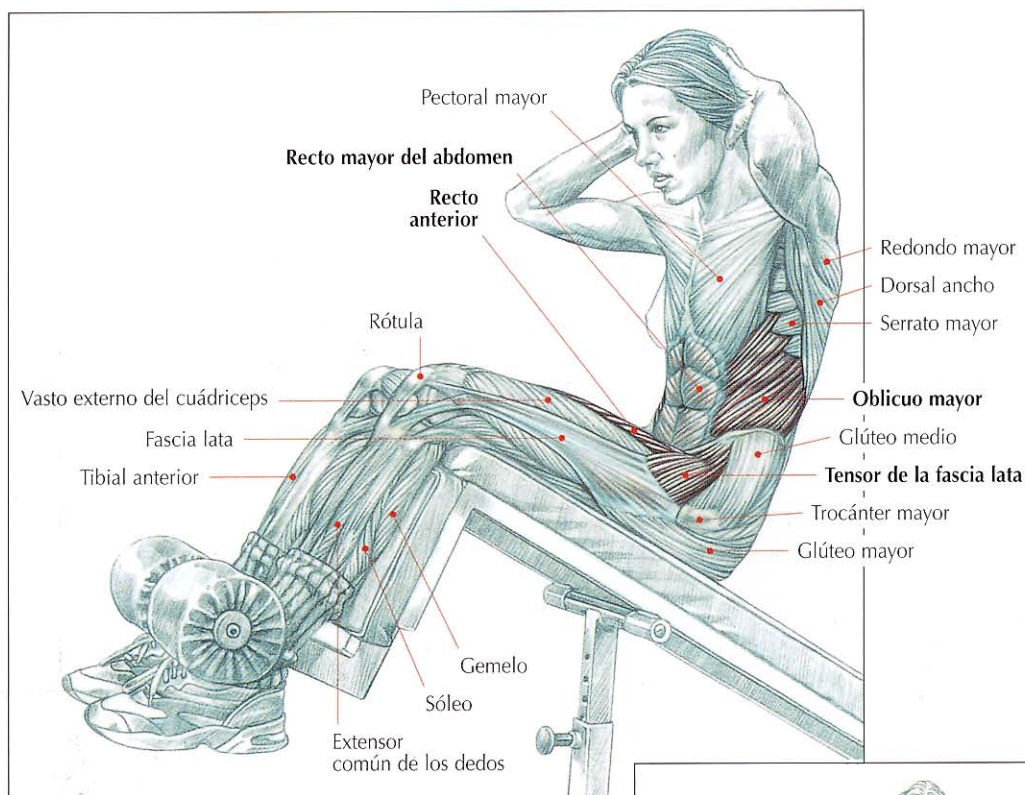
Piernas apoyadas en un banco, tronco en el suelo, manos detrás de la cabeza:

– inspirar y separar los hombros del suelo incurvando la espalda intentando tocar las rodillas con la cabeza. Espirar al final del movimiento.

Este ejercicio localiza el esfuerzo en los rectos mayores del abdomen y más intensamente sobre sus partes situadas por encima del ombligo. Cabe señalar que alejando el tronco del banco, se aumenta la movilidad de la pelvis lo cual permite elevar el tronco flexionando la cadera mediante contracción del psoas ilíaco, el tensor de la fascia lata y el recto anterior.

5

ELEVACIONES DEL TRONCO EN BANCO INCLINADO



Sentado en el banco, pies fijados bajo los cojines, manos detrás de la nuca, inspirar e inclinar el tronco sin sobrepasar los 20°:

- elevarse incurvando ligeramente la espalda para así localizar mejor el trabajo sobre el recto mayor. Espirar al final del movimiento.

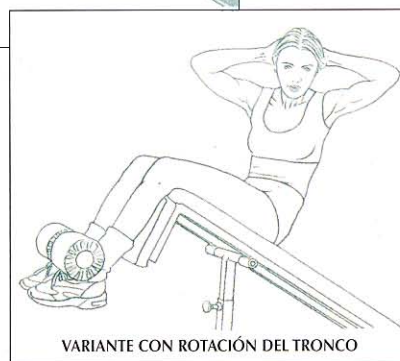Este ejercicio se realiza en series largas. Permite trabajar el conjunto de la banda abdominal además del psoas ilíaco, el tensor de la fascia lata y el recto mayor del cuádriceps, músculos que actúan en la anteversión de la pelvis.

Variante:

Efectuando una torsión del tronco durante el enderezamiento, se desplaza una parte del esfuerzo sobre los músculos oblicuos.

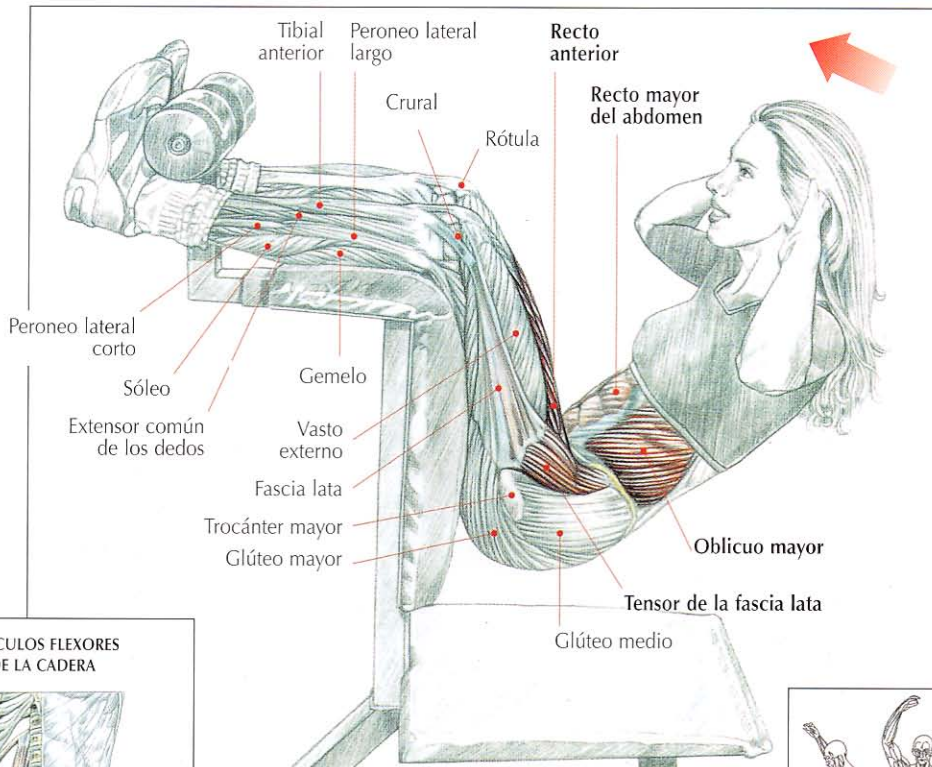
Ejemplo: una rotación hacia la izquierda trabajará con mayor intensidad el oblicuo mayor, el oblicuo menor izquierdo y el recto mayor del lado derecho.

Las torsiones se efectuarán alternativamente o en series unilaterales; en ambos casos, el objetivo es concentrarse en las sensaciones musculares, de manera, que no representa ninguna ventaja inclinar exageradamente el banco.

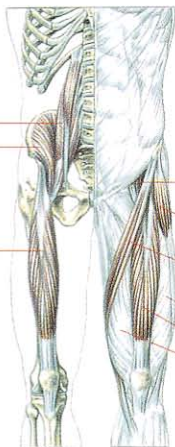

ELEVACIONES DEL TRONCO EN SUSPENSIÓN EN EL BANCO

6



MÚSCULOS FLEXORES DE LA CADERA

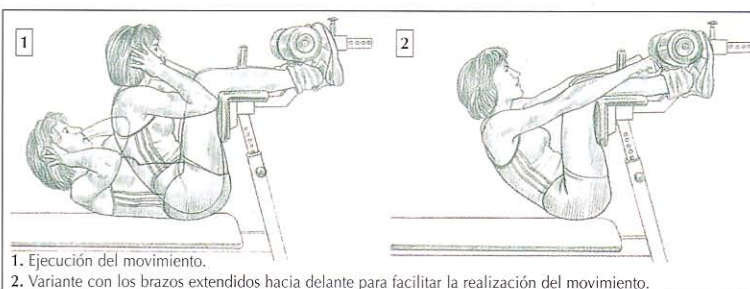
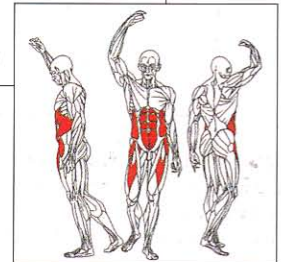


Pies fijados en los cojines, tronco en el vacío, manos detrás de la cabeza:
– inspirar y elevar el tronco para intentar tocar las rodillas con la cabeza, procurando incurvar siempre la columna vertebral. Espirar al final de la contracción.

Este ejercicio es excelente para desarrollar el recto mayor del abdomen. También solicita, aunque de forma menos intensa, los músculos oblicuos. Cabe señalar que durante la anteversión de la pelvis intervienen de forma importante, el recto anterior, el psoas ilíaco y el tensor de la fascia lata.

Observación:

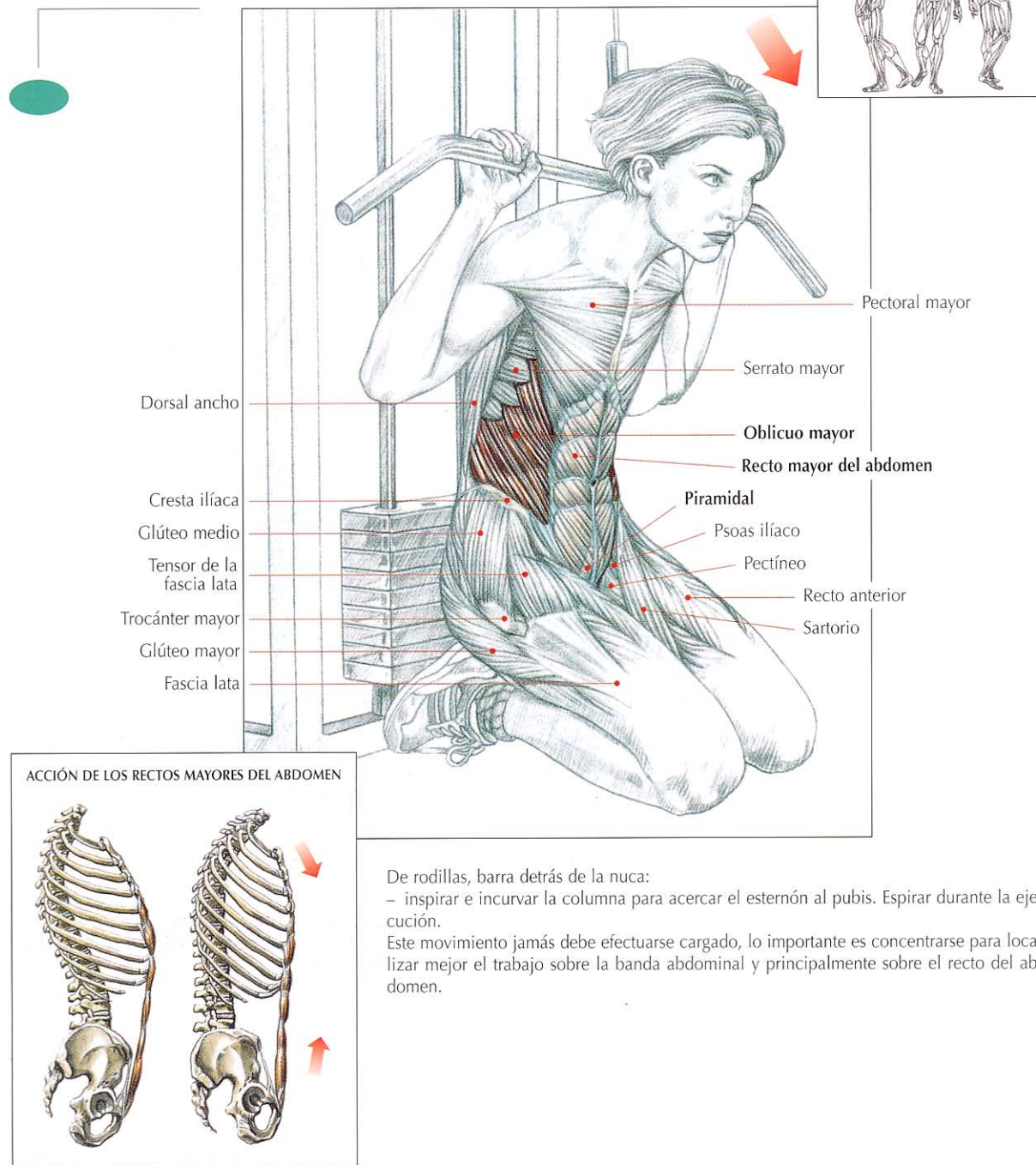
Este movimiento exige una buena potencia muscular que el gimnasta habrá adquirido previamente mediante la práctica de ejercicios más fáciles.



1. Ejecución del movimiento.

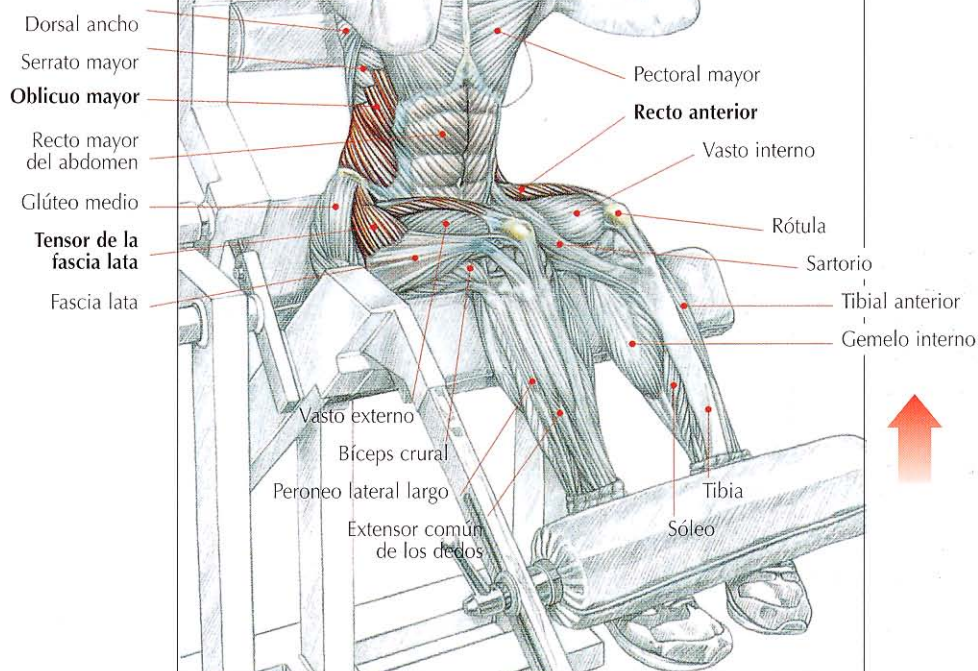
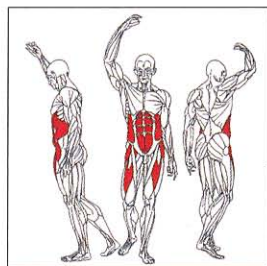
2. Variante con los brazos extendidos hacia delante para facilitar la realización del movimiento.

7 ENCOGIMIENTOS ABDOMINALES O «CRUNCH» CON POLEA ALTA



ENCOGIMIENTOS ABDOMINALES O «CRUNCH» EN MÁQUINA ESPECÍFICA

8

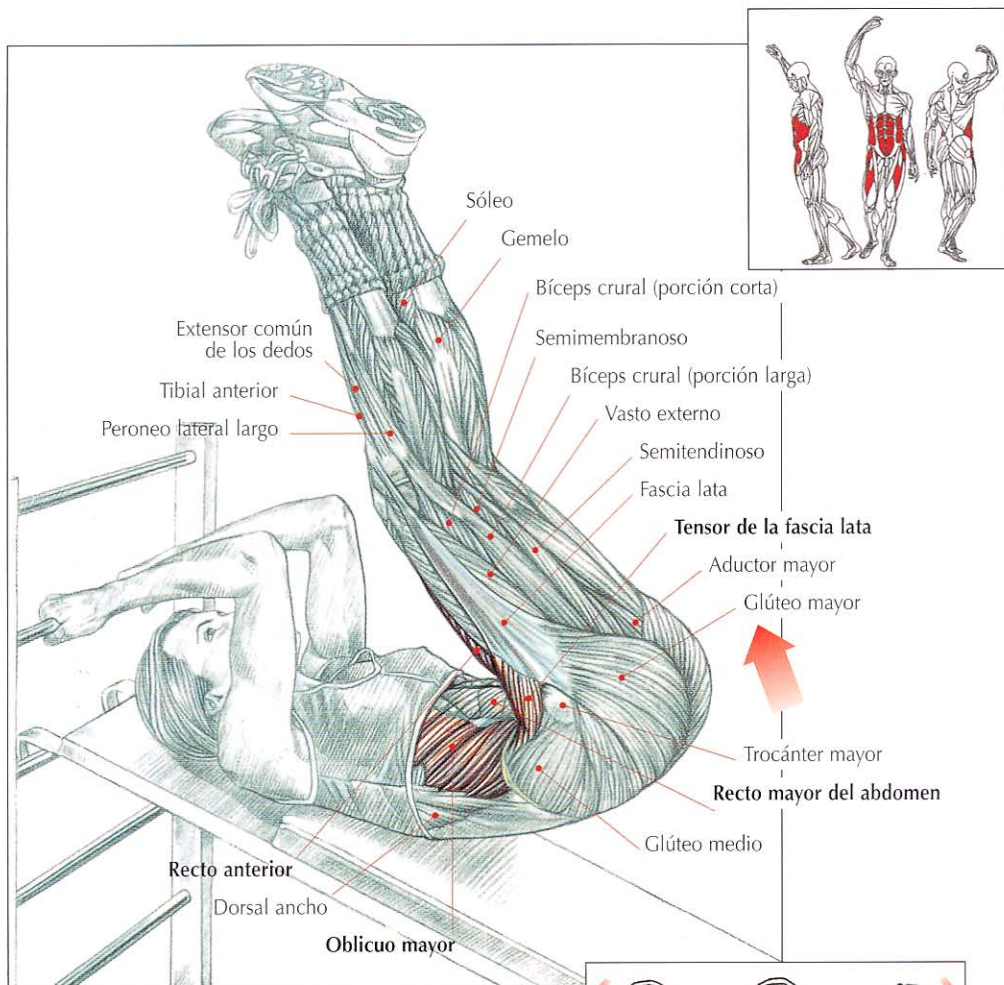


Sentado en la máquina, manos en los agarres, pies fijos bajo los cojines:

– inspirar e incurvar la columna intentando acercar lo más posible el esternón al pubis. Espirar al final del movimiento.

Este ejercicio es excelente porque permite adaptar la carga al nivel de la persona que lo está realizando. Así, se puede trabajar con cargas ligeras para los principiantes o con cargas más pesadas y sin riesgo para los atletas experimentados.

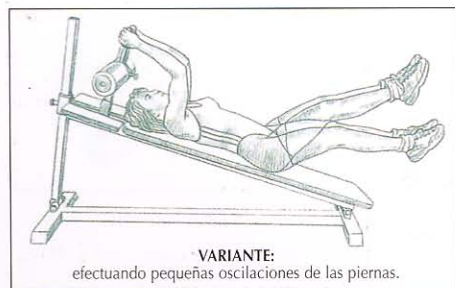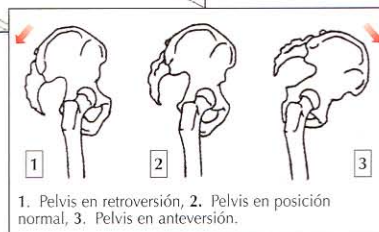
9 ELEVACIONES DE PIERNAS EN PLANCHA INCLINADA CON ENCOGIMIENTOS ABDOMINALES Y ELEVACIÓN DE LA PELVIS



Estirado sobre la plancha inclinada, manos agarradas a los barrotes:

– elevar las piernas hasta la horizontal, a continuación separar la pelvis incurvando la columna vertebral para intentar tocar la cabeza con las rodillas.

Este ejercicio trabaja en la primera fase, durante la elevación de las piernas, el psoas ilíaco, el tensor de la fascia lata y el recto anterior del cuádriceps. En la segunda fase, durante la elevación de la pelvis y la flexión de la columna, se solicita la banda abdominal, principalmente la parte de los rectos mayores del abdomen situada por debajo del ombligo.

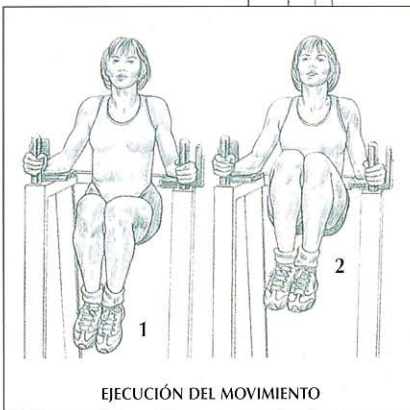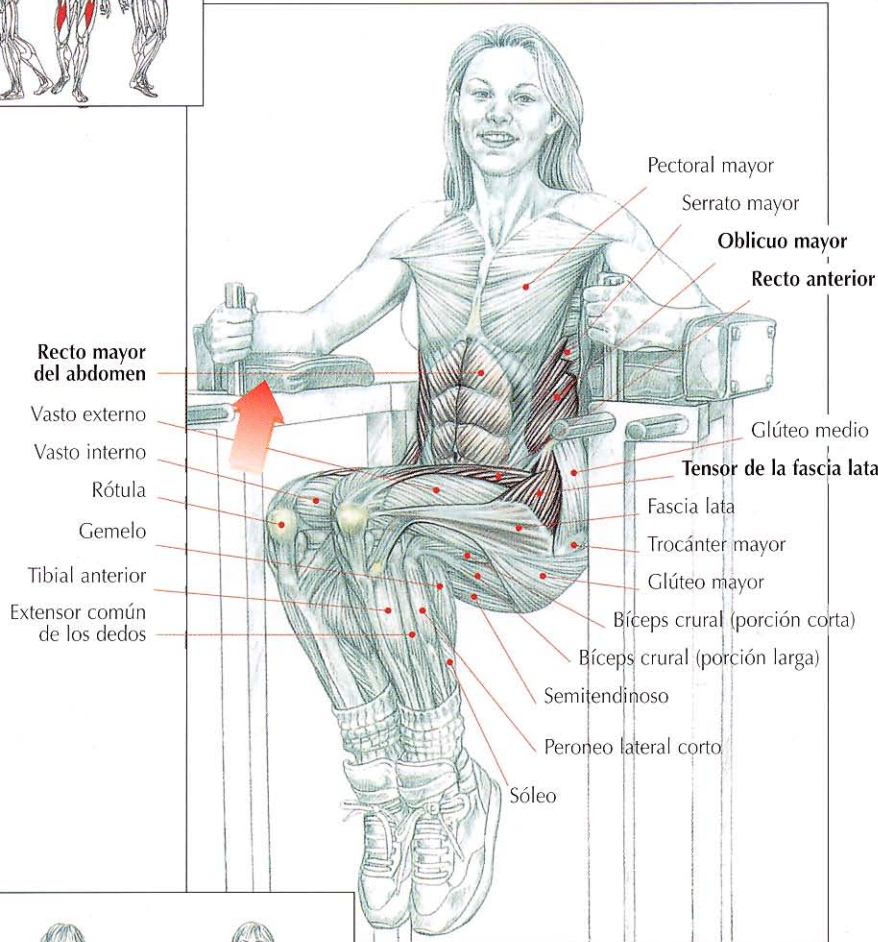
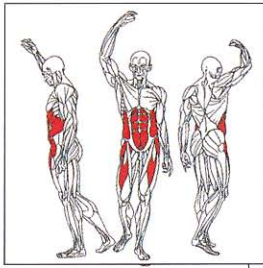


Observación:

Este ejercicio es excelente para las personas que tengan dificultades en sentir el trabajo en la parte baja de los abdominales. Dada la dificultad del ejercicio, se aconseja a los principiantes que regulen el banco a una inclinación menor.

ELEVACIONES DE RODILLAS EN PARALELAS

10



EJECUCIÓN DEL MOVIMIENTO

Apoyado sobre los codos, espalda fija:

- inspirar y elevar las rodillas hacia el pecho incurvando la espalda para contraer la banda abdominal. Espirar al final del movimiento.
- Este ejercicio trabaja los flexores de la cadera, principalmente el psoas ilíaco además de los oblicuos y el recto mayor del abdomen. Este último es solicitado especialmente en su parte inferior.

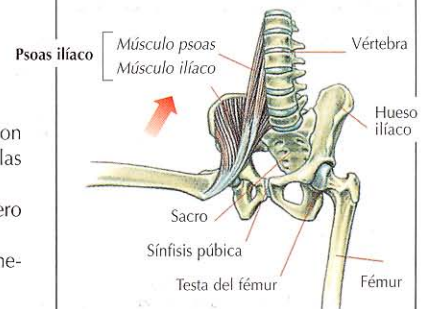
Variantes:

(1) Para localizar el trabajo sobre los abdominales, es aconsejable realizar pequeñas oscilaciones de las piernas con flexión de la espalda, sin situar nunca las rodillas por debajo de la horizontal.

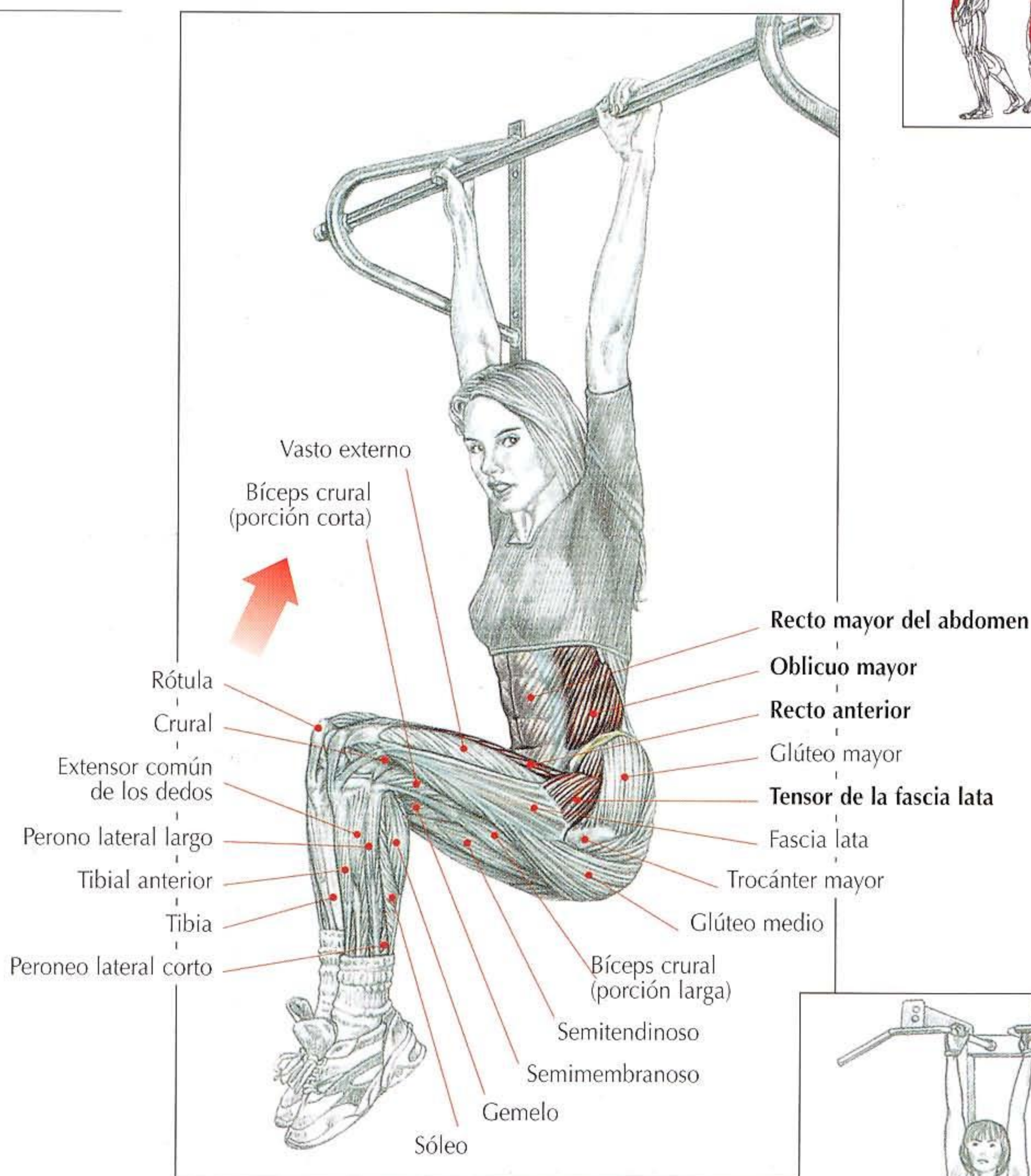
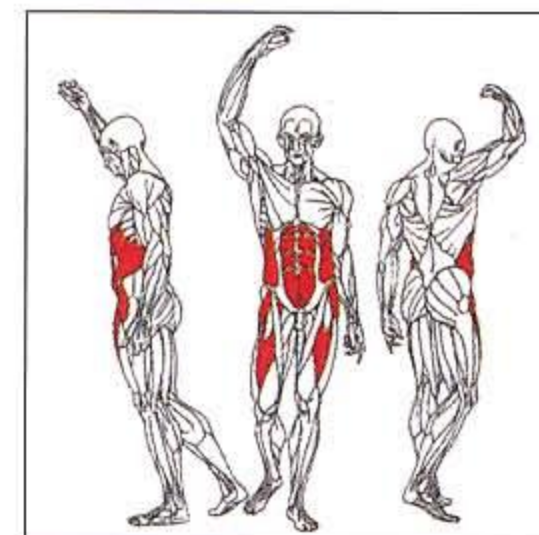

(2) Para intensificar el esfuerzo, el movimiento puede realizarse con las piernas extendidas pero ello exige una importante flexibilidad de los músculos isquiotibiales..

(3) Finalmente se pueden mantener las rodillas junto al pecho durante algunos segundos mediante una contracción isométrica.

ACCIÓN DEL MÚSCULO PSOAS ILÍACO



11 ELEVACIONES DE PIERNAS, SUSPENDIDO EN LA BARRA FIJA



En suspensión en la barra fija:

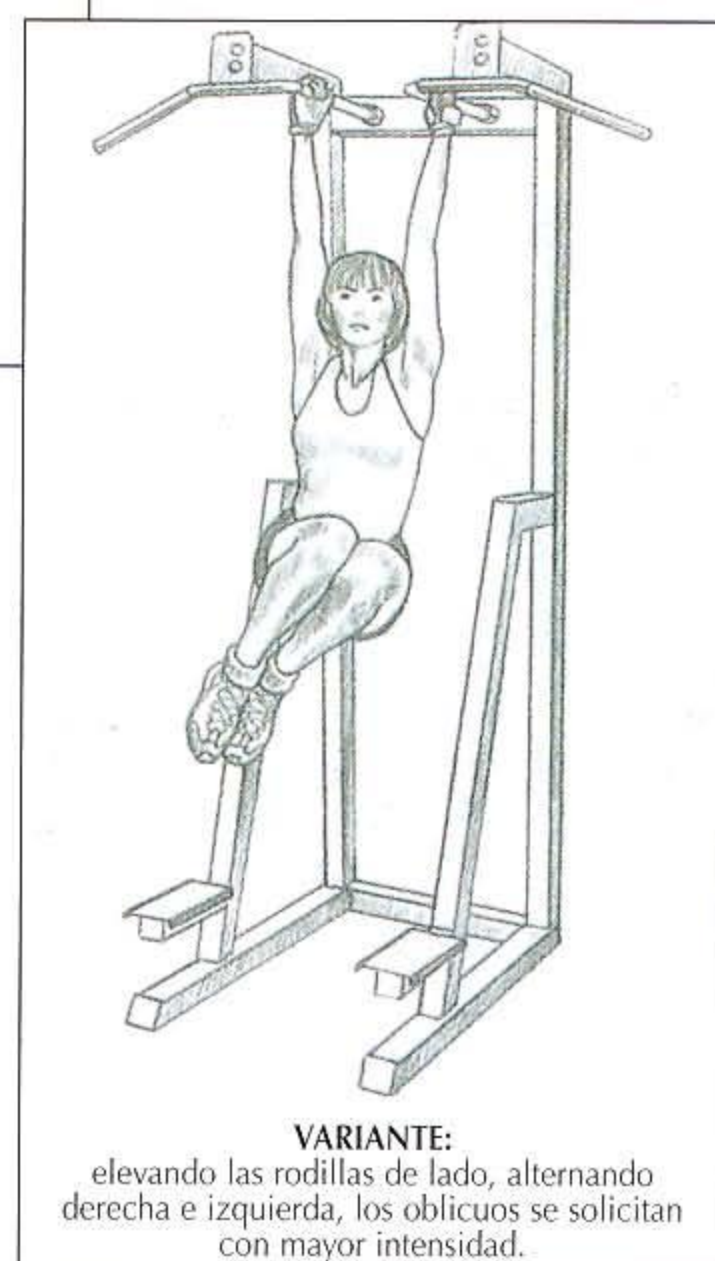
– inspirar y elevar las rodillas lo más alto posible procurando acercar el pubis al esternón mediante una incurvación de la columna. Espirar al final del movimiento.

La acción de este ejercicio se centra en:

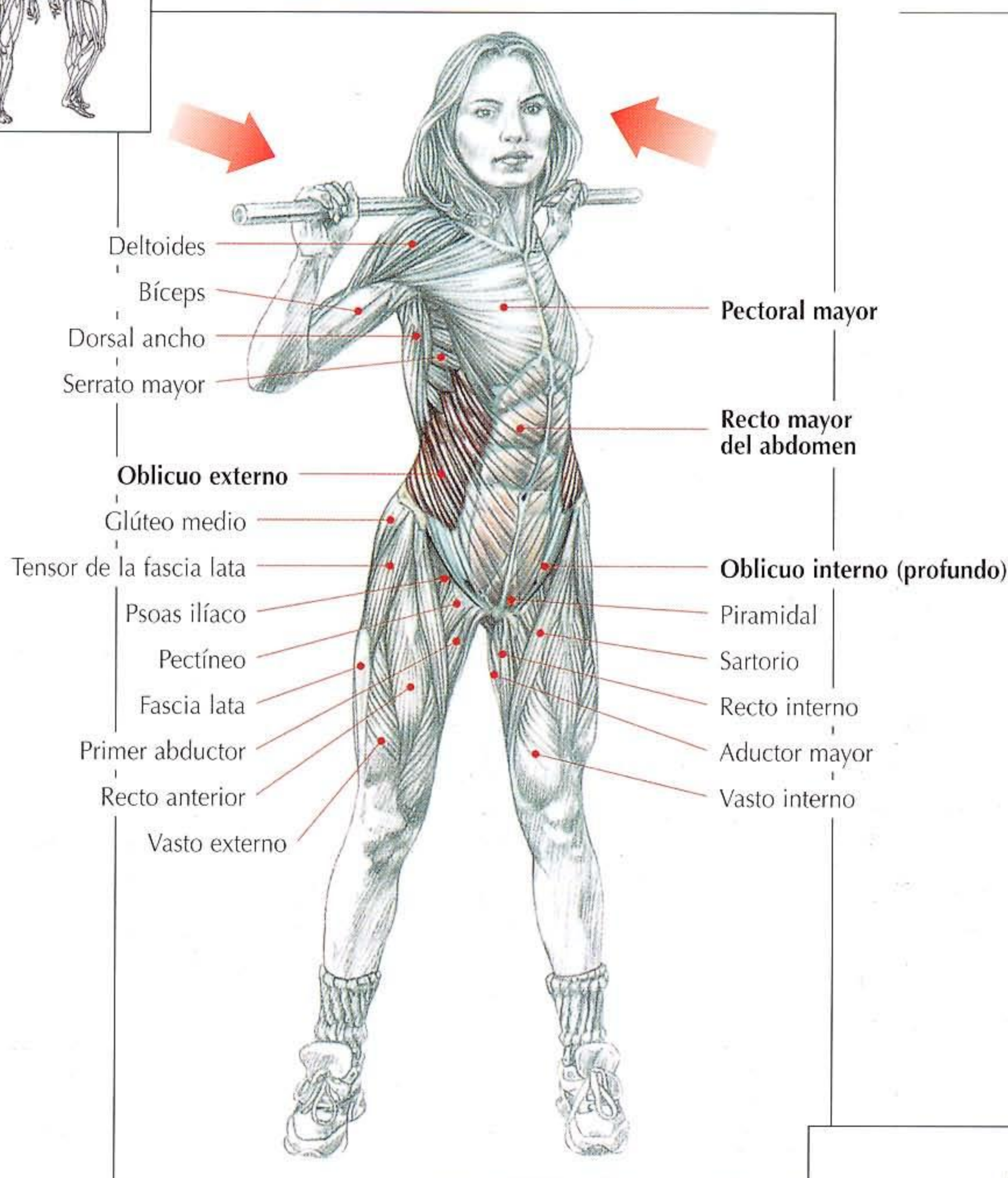
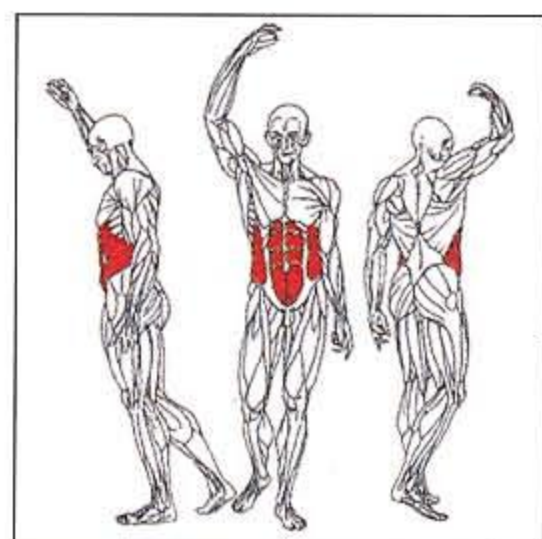
(1) el psoas ilíaco, el recto anterior y el tensor de la fascia lata, durante la elevación de las piernas;

(2) los rectos mayores del abdomen y, en menor medida, los oblicuos, durante el acercamiento pubis/esternón.

Para localizar el trabajo sobre la banda abdominal, es aconsejable realizar pequeñas oscilaciones de los muslos sin situar nunca las rodillas por debajo de la horizontal.



ROTACIÓN DEL TRONCO CON BASTÓN

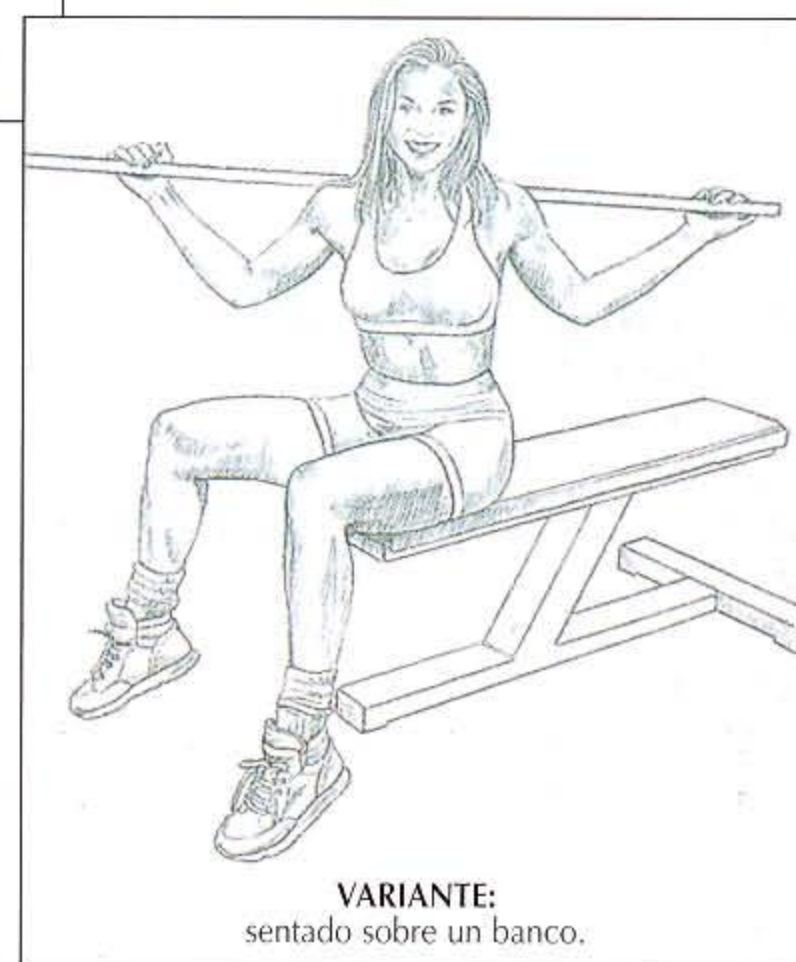


De pie, piernas separadas, un bastón colocado a nivel de los trapecios por encima de los deltoides posteriores, manos apoyadas sobre el bastón sin apretarlas demasiado:

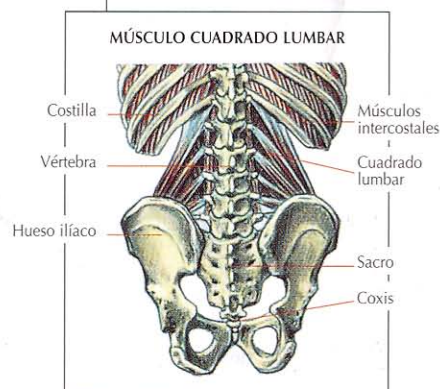
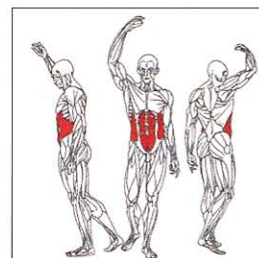
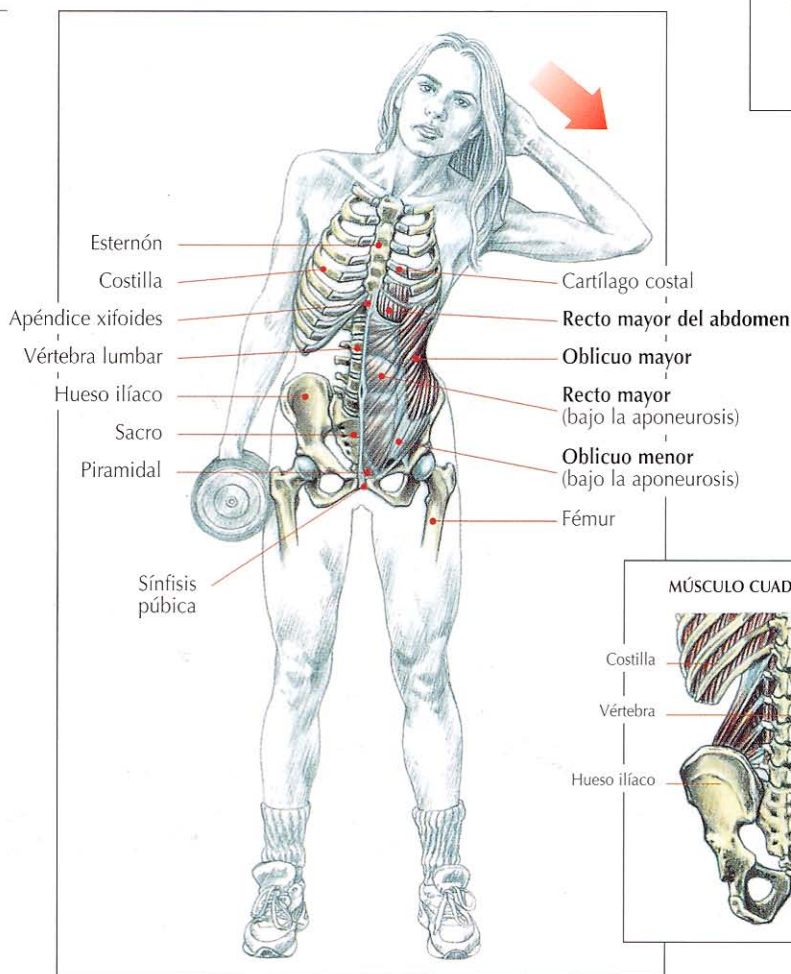
– efectuar rotaciones del tronco primero hacia un lado y luego hacia el otro, manteniendo el bastón inmóvil mediante una contracción isométrica de los glúteos.

Este ejercicio trabaja, cuando la espalda recta se desplaza hacia delante: el oblicuo mayor derecho, en profundidad, el oblicuo menor izquierdo y en menor medida, el recto mayor del abdomen el músculo cuadrado lumbar de la columna del lado izquierdo. Para una mayor intensidad, se puede flexionar ligeramente la espalda. Una variante consiste en la ejecución del movimiento sentado en un banco con las rodillas juntas, lo cual, permite fijar la pelvis y concentrar el esfuerzo únicamente en la banda abdominal.

Los mejores resultados se obtienen con series de varios minutos.



13 FLEXIÓN LATERAL DEL TRONCO CON MANCUERNA

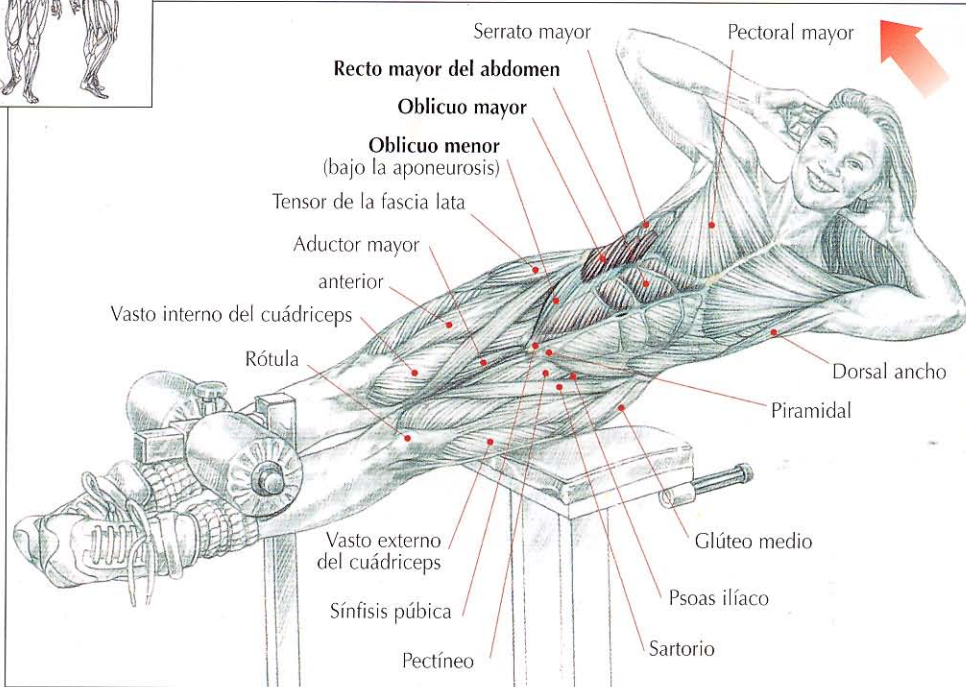
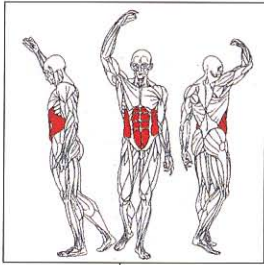


De pie, piernas ligeramente separadas, una mano detrás de la cabeza y la otra sujetando una mancuerna:

– efectuar una flexión lateral del tronco del lado opuesto a la mancuerna. Volver a la posición inicial o sobrepasarla efectuando una flexión pasiva del tronco. Alternar las series cambiando la mancuerna de lado sin tiempo de recuperación.

Este ejercicio trabaja del lado de la flexión, principalmente los oblicuos y con menor intensidad el recto mayor y los músculos profundos de la espalda (músculo de la espalda que se inserta en la doceava costilla, en las apófisis transversas de las vértebras lumbares y en la cresta ilíaca).

FLEXIÓN LATERAL DEL TRONCO EN BANCO



Este ejercicio se trabaja en el banco previsto inicialmente para las extensiones lumbares.

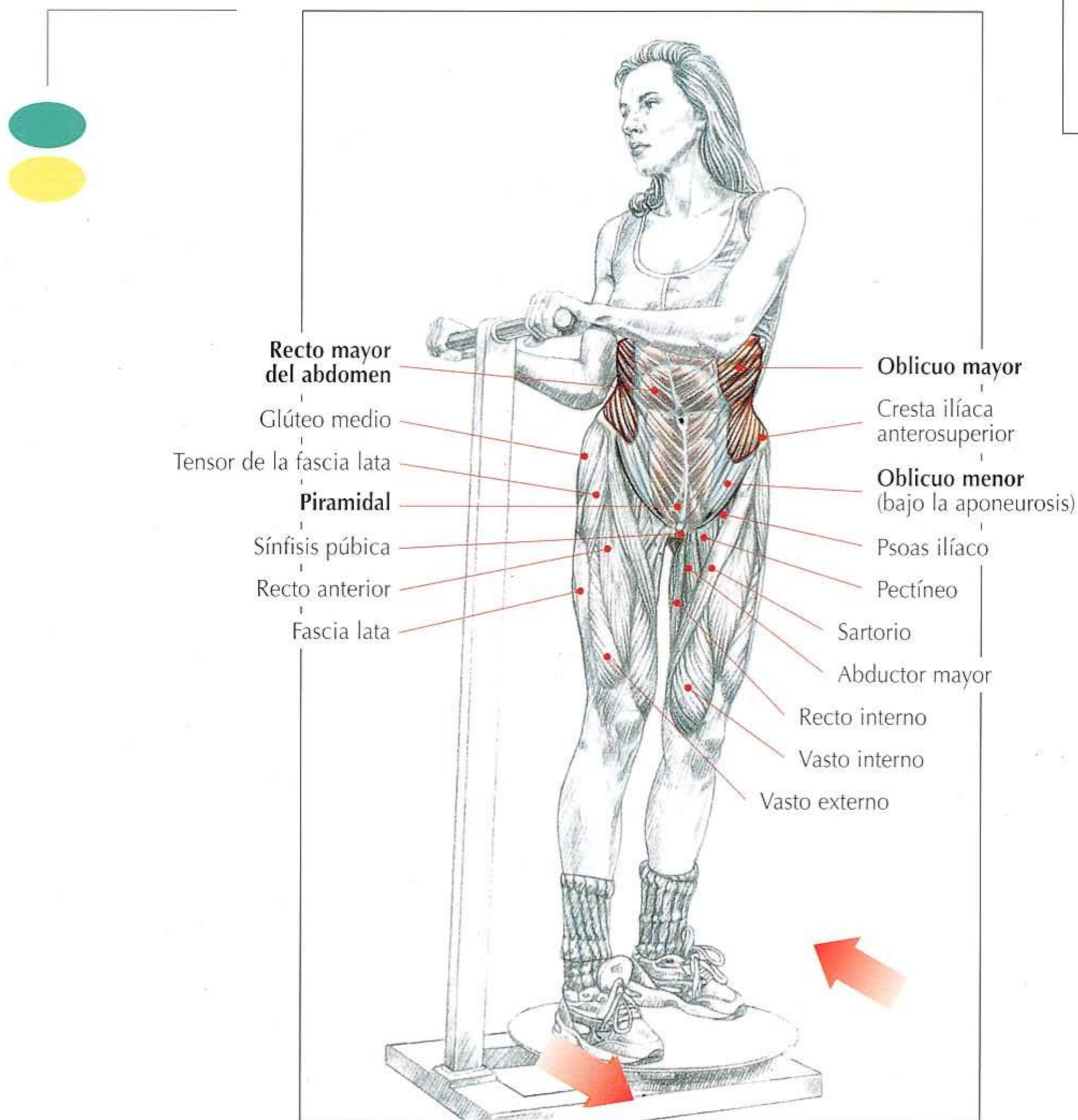
La cadera apoyada en el banco, tronco en el vacío, manos detrás de la cabeza o sobre el pecho, pies fijos bajo los cojines:
– efectuar flexiones laterales del tronco hacia arriba.

Este movimiento trabaja principalmente los oblicuos y el recto mayor del lado de la flexión, no obstante también son solicitados los oblicuos y el recto mayor opuestos, en contracción estática (isometría) para impedir que el tronco se incline por debajo de la horizontal.

Observación:

Durante las flexiones laterales del tronco, el músculo siempre se solicita el músculo cuadrado lumbar.

15 EL «TWIST»



De pie sobre la placa giratoria, manos colocadas sobre los agarres:

– ejecutar una rotación de la pelvis primero hacia un lado y después hacia el otro, siempre manteniendo los hombros fijos. Las rodillas deberán estar ligeramente flexionadas para evitar los riesgos de tirones en los ligamentos y las rotaciones deberán ser controladas.

Este ejercicio trabaja principalmente los oblicuos mayor y menor y en menor medida, el recto mayor del abdomen. Para sentir más intensamente el esfuerzo sobre los oblicuos, se puede flexionar ligeramente la espalda. Las series muy largas proporcionan los mejores resultados.

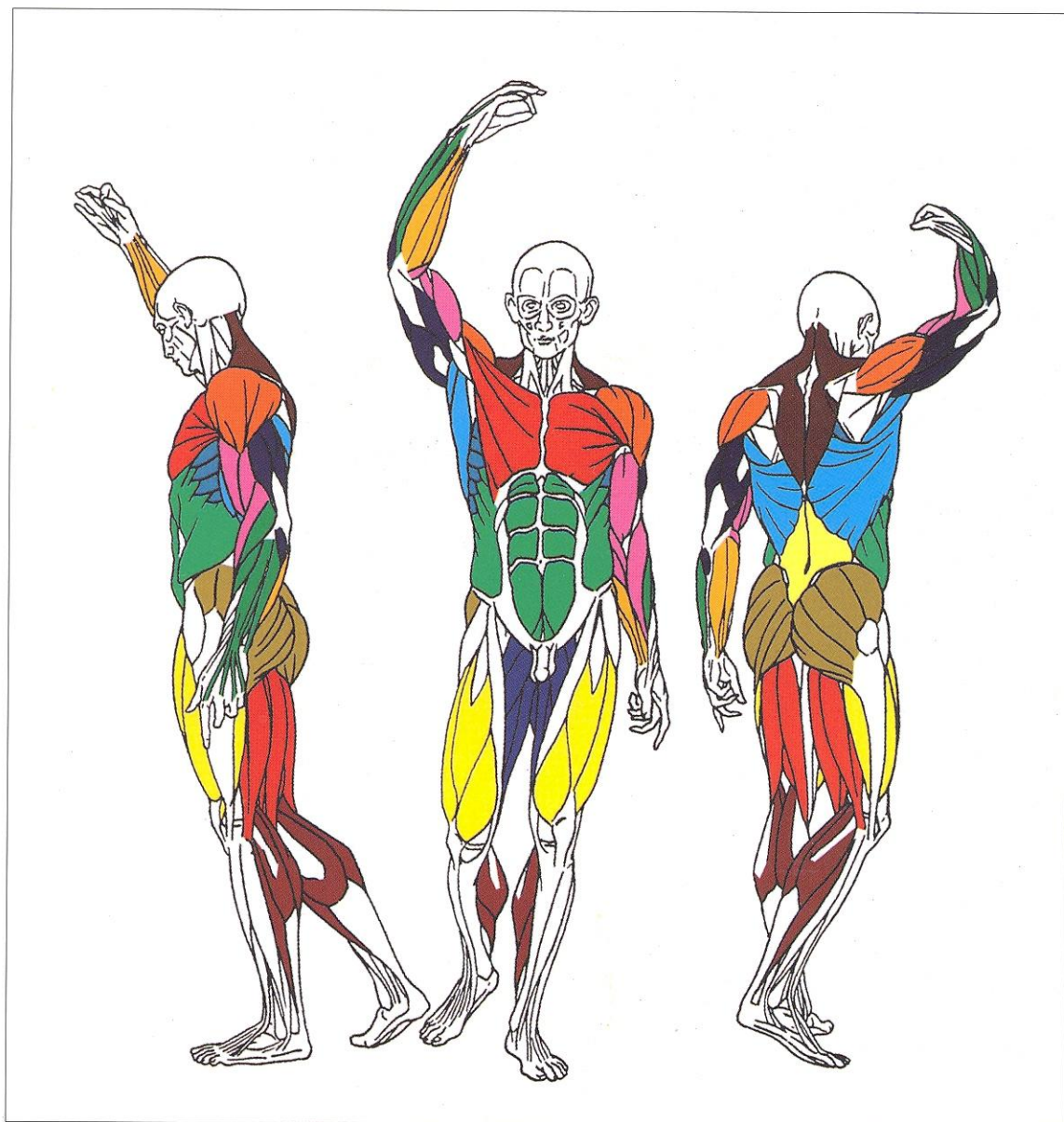
ENERGYM



SPECIALDELIVERY@LIVE.COM.MX

**CENTRO
DEPORTIVO**





LOS PRINCIPALES GRUPOS MUSCULARES

Abdominales

Aductores

Dorsales

Hombros

Extensores de los brazos

Extensores de las muñecas

Glúteos

Flexores de los brazos

Flexores de las muñecas

Fijadores de los omoplatos

Isquiotibiales

Lumbares

Gemelos

Pectorales

Cuádriceps

Trapecios

Abdomen. Región inferior del tronco separada del tórax por el diafragma (ver *Banda abdominal*).

Abductor. Que separa un miembro del eje del cuerpo.

Adductor. Que acerca un miembro al eje del cuerpo.

Amplitud. Separación, distancia entre los puntos extremos de un arco, de una curva.

Anatomía (del griego *anatomé*, «disecación»). Estudio de la forma y la estructura de los seres vivos (ver *Morfología*).

Anteversión. Inclinación hacia delante de un órgano (ver *Retroversión*).

Aponeurosis. Membrana fibrosa que envuelve los músculos. *Nota:* las aponeurosis de inserción son los tendones de los músculos planos.

Apófisis. Parte claramente saliente de un hueso.

Apófisis coracoides. Excrecencia de los extremos superiores del omóplato.

Arranque. Movimiento olímpico de halterofilia que consiste en elevar, con dos brazos, a partir del suelo, una barra en un solo tiempo por encima de la cabeza y a mantenerla en esta posición (ver, *Tirón*).

Articulación. Forma de unión de los huesos entre sí. Conjunto de las partes blandas y duras mediante las cuales se unen dos o más huesos vecinos, se distinguen:

- las articulaciones móviles (*diartrosis*),
- las articulaciones inmóviles (*sinartrosis*),
- las articulaciones semi-móviles (*anfiartrosis*).

Banda abdominal. Músculos anteriores y laterales del abdomen (ver esta palabra).

Bench-press (del inglés *bench*, «banco»). Press de banco plano.

Biarticular. Ver *Diartrosis*.

Biomecánico. Aplicación de las leyes mecánicas al estudio del sistema locomotor del hombre (o del animal). Ciencia que examina las fuerzas que actúan sobre un cuerpo humano y los efectos producidos por dichas fuerzas.

Braquial (del latín *brachium*, «brazo»). Relativo al brazo.

Cadera. Zona morfológica correspondiente a la articulación coxo-femoral y de una forma general a esta parte del tronco y del miembro inferior.

Capacidad pulmonar vital. Representa el volumen de aire medido tras una espiración forzada. Este volumen es, por término medio, de 3,1 litros en la mujer y de 4,3 litros en el hombre.

Cápsula articular (del latín *cápsula*, «caja pequeña»). Envoltura fibrosa de una articulación móvil y que contribuye con los ligamentos a mantener en contacto las superficies articulares del hueso.

Cardiovascular. Que concierne al mismo tiempo al corazón y los vasos sanguíneos (arterias, venas, capilares).

Cartílago. Tejido nacarado y liso que recubre las superficies óseas de las articulaciones móviles (ver *Diartrosis*).

Cavidad cotiloidea. Cavidad articular del hueso coxal en la que se aloja la cabeza del fémur.

Ciática (del griego *iskion*, «cadera»):

– *Nervio ciático:* rama terminal del plexo sacro que desciende hacia las nalgas y la cara posterior del muslo; se termina por detrás de la rodilla. Es el nervio más voluminoso del organismo.

– *Dolor ciático:* dolor intenso a lo largo del nervio ciático y de sus ramas. Este dolor suele depender de causas locales que provocan la irritación de las raíces del nervio en el canal vertebral.

Cintura escapular. Esqueleto del hombro formado por la clavícula, el omóplato y el coracoides.

Condro-costal. Cartílago costal.

Coxis (del griego *kkokus*, «cucú»). Pequeño hueso de la columna vertebral en forma de triángulo y situado bajo el sacro (ver este término).

Cuello del fémur. Extremidad superior del hueso del muslo que termina en la «cabeza» articulada con el cóndilo del hueso coxal.

Cóndilo (del griego *kondulos* «articulación»). Superficie convexa de una articulación que se encaja en la cavidad de otro hueso.

Coracoides (del griego *korax* «curvado como un pico de cuervo»). Apófisis del extremo superior del omóplato.

Curvaturas vertebrales. Ver *Lordosis* y *Cifosis*.

Coxal (del latín, «pierna»). Relativo a la cadera (ver *Iliaco*).

Coxo-femoral. Relativo al hueso ilíaco y al fémur.

Crunch (del inglés, «machacar, triturar»). Término que designa un ejercicio específico que solicita los músculos abdominales.

Cifosis. Curvatura de convexidad posterior de la columna vertebral (ver *Lordosis*).

Cúbito (también se denomina *ulna*, «codo» en latín). El más interno de los dos huesos del antebrazo. Su extremo superior (denominado *olécranon*) forma el saliente del codo.

Diartrosis. Articulación móvil cuya cavidad está limitada por una sinovial (ver este término), con las extremidades óseas recubiertas por un cartílago y unidas por una cápsula articular y los ligamentos.

Dips (del inglés, «inclinarse, descender...»). Repulsión en las barras paralelas.

Disco intervertebral. Cartílago elástico que separa dos vértebras (ver *Hernia discal*).

Donkey calf raise (traducción literal: «asno, pantorrilla, elevar»). En la jerga de los especialistas, ejercicio de musculación específico de las pantorillas que recuerda

en su forma, la repartición de la carga situada sobre un burro.

Epicóndilo. Apófisis de la extremidad inferior del húmero (ver *Apófisis*).

Epitróclea (del griego *epi* «encima» y *trochlea* «polea»). Tubérculo condíleo del húmero denominado epicóndilo medio.

Escapular (del latín *scapula*, «hombro»). Relativo al hombro (ver *Cintura escapular*).

Esternón. Hueso plano, vertical y mediano situado en la cara anterior del tórax, formado por 3 piezas: el manubrio (en la parte alta); el cuerpo (en el centro) y el apéndice xifoides (abajo).

Espinal, oso (del latín *spina* «espina»):

– Relativo a la médula espinal.

– Que tiene relación con la columna vertebral.

Fascia (del latín *fascia*, «banda»). Membrana de tejido conjuntivo que envuelve los grupos de músculos o de órganos que sujeta.

Fase negativa. Contracción de un grupo muscular destinada a ralentizar el desplazamiento de un segmento articular con o sin carga adicional. Ejemplo: bajar lentamente el brazo.

Fase positiva. Contracción muscular que provoca el desplazamiento de un segmento articular con o sin carga adicional. Ejemplo: elevar el brazo.

Fémur (del latín, «pierna»). Hueso del muslo, el más largo y el más fuerte de todos los huesos del esqueleto humano. El fémur comprende: la cabeza, el cuello, el trocánter mayor, el trocánter menor, los cóndilos y la diáfisis.

Fibras musculares. Los músculos del esqueleto están formados por fibras musculares, muy largas y muy finas y contráctiles que se insertan en sus extremos:

- sobre un hueso,
- sobre un tendón,
- sobre una aponeurosis (ver este término).

Fuerza. Toda causa capaz de deformar un cuerpo o de modificar el estado de reposo o de movimiento, la dirección o la velocidad (ver *Leyes de Newton*). Todo movimiento está producido por una fuerza (contracción de los músculos, gravedad, rozamiento). En musculación, la unidad de medida de la fuerza es, en principio, el kilogramo (kg).

Good-morning (del inglés, «buenos días»).

Flexión del busto hacia delante.

Haz. Conjunto de las fibras que parten de la misma inserción, siguen el mismo trayecto y tienen la misma terminación.

Hernia discal. Hernia de un disco intervertebral. Saliente anormal del disco intervertebral debido a la expulsión hacia atrás de la parte central blanda del disco (núcleo pulposo). Es, por ejemplo, la cau-

sa de la compresión de las raíces del nervio ciático (ver esta palabra).

Hombro (del latón *spathula*, «espátula»). El término a dado omoplato (ver esta palabra), parte superior del brazo donde éste se articula con el tórax. Articulación del húmero con la cintura escapular.

Húmero (de latín *humerus*, «hombro»). Hueso largo que parte del esqueleto de la espalda hasta el codo.

Íliaco (músculo). Flexor del muslo, parte de la cara interna del hueso ilíaco y termina sobre el trocánter menor mediante un tendón común con el del músculo psoas.

Inserción. Unión de los músculos o de los ligamentos sobre un hueso.

Isometría (del griego *isos* «igual» y *metron* «medida»). Técnica de musculación que consiste en ejercer un esfuerzo muscular durante un tiempo dado, sobre un aparato o un objeto inmóvil, fijo y sin que éste se pueda mover. En consecuencia, durante la duración de la contracción de los músculos solicitados, el ángulo de los segmentos articulares respectivos permanece invariable.

Tirón (abreviatura de tirón del hombro). Movimiento olímpico de halterofilia ejecutado en dos tiempos:

– *Levantada*: llevar a un tiempo hasta los hombros (y estabilizarla) una barra de halterofilia cogida a partir del suelo.

– *Tirón*: a partir de la posición anterior, elevar (tirar) la barra en un solo tiempo ayudándose del empuje de los muslos (flexión-extensión) para mantenerla vertical por encima de la cabeza.

Leyes de Newton. El físico Newton enunció tres leyes relativas a la fuerza:

– Primera ley de Newton (*inercia*) formulada en 1687: «Todo cuerpo permanece en estado de reposo o continúa desplazándose uniformemente en línea recta, en tanto que las fuerzas que actúan sobre él no lo obliguen a modificar su estado».

– Segunda ley de Newton (*aceleración*): «El grado de cambio de la cantidad de movimiento de un objeto es proporcional a la fuerza aplicada y este cambio se produce en la dirección de aplicación de la fuerza».

– Tercera ley de Newton (*reacción*): «Toda acción genera una reacción igual y de sentido contrario. Dos cuerpos en contacto ejercen uno sobre el otro, fuerzas iguales y de sentido contrario».

Ligamento (del latín *ligamentum*,

«unión»). Banda de tejido conjuntivo fibroso muy resistente que une entre sí las piezas óseas de una articulación o que sirve para fijar los órganos.

Lóbulo. Parte de un víscera claramente delimitada (ejemplo: lóbulo mamario).

Lordosis. Curvatura natural de convexidad anterior de las regiones cervical y lumbar de la columna vertebral.

Lumbago. Dolor en la región lumbar normalmente provocado por un ejercicio mal efectuado que solicite esta región.

Momento. El producto fuerza por brazo de palanca se denomina momento de la fuerza (ver *Fuerza y Palanca*).

Morfología (palabra creada por Goethe). Estudio de la forma externa de un ser vivo.

Multipinnado. Dispuesto como las barbas de una pluma.

Músculos. Órganos compuestos de tejido conjuntivo contráctil, se distinguen:

- *músculos lisos específicos* a las vísceras,
- *músculos estriados rojos* (son los músculos del esqueleto de contracción voluntaria),
- *músculos del corazón* de contracción involuntaria.

Nuca (del árabe *nukha*). Parte posterior del cuello bajo el occipital (ver esta palabra).

Occipital. Parte posterior e inferior del cráneo.

Omoplato (ver *Hombro*). Hueso plano situado en la parte superior y posterior del tórax formado por: la fosa subescapular, la cresta del omoplato, el acromión, la fosa superior, la fosa subespinosa, la apófisis coracoides y la cavidad glenoidea.

Palanca. Los músculos transmiten su fuerza a través de las palancas constituidas por los huesos que se desplazan alrededor de sus articulaciones que representan los puntos de apoyo (ver *Momento*).

Pronación (del latín *pronare*, «inclinarse hacia delante»):

- Rotación de la mano y del antebrazo ejecutada de fuera a dentro bajo la acción de los músculos pronadores.
- Posición de la mano cuando ésta presenta la palma hacia abajo y el pulgar en posición interior.

Psoas. Músculo flexor del muslo fijado sobre las vértebras lumbares para acabar insertándose en el trocánter menor mediante un tendón común con el del músculo ilíaco.

Psoas-ilíaco. Conjunto de los músculos flexores del muslo: el psoas y el ilíaco.

Pubis. Parte anterior del hueso ilíaco (ver *Íliaco* y *Sínfisis púbica*).

Radio (del latín, «rayo»). El hueso más externo de los dos que forman el antebrazo (ver *Cúbito*).

Retroversión. Posición de un órgano inclinado hacia atrás.

Rowing (del inglés «remo, remar»). Tirón de una barra.

Rowing vertical. Tirón vertical similar en la forma al movimiento de un remero.

Sacro lumbar. Relativo a la región lumbar y al sacro.

Sacro (hueso ofrecido a los dioses en sacrificio). Hueso triangular formado por 4 o 5 huesos soldados y situados entre la quinta vértebra lumbar y el coxis.

Semipronación. Ver *Pronación*.

Sínfisis. Articulación casi inmóvil de los huesos entre sí, denominada anfiartrosis (ver *Articulación*).

Sínfisis púbica. Articulación fija (anfiartrosis) de la parte anterior del hueso ilíaco. (Se hace móvil en el momento del parto).

Sinovial. Membrana que tapiza la cara interna de las articulaciones móviles o diartrosis. Contiene el líquido sinovial.

Squat (del inglés «acucillarse»). Flexión-extensión de los miembros inferiores con o sin carga.

Supinador (del latín *supinus*, «apoyado sobre la espalda»). Músculo(s) rotador (es) de la mano y del antebrazo de fuera a dentro.

Supinación. Rotación del antebrazo que sitúa la palma de la mano hacia arriba y el pulgar al exterior.

Tendón. Conjunto fibroso a partir del cual se inserta los músculos del esqueleto.

Tendón de Aquiles. Tendón del músculo de la pantorrilla insertado sobre el calcáneo (saliente del talón).

Traumatismo. Consecuencia de una lesión producida por una violencia exterior.

Trocánter (del griego *trochanter*, «correr»). Cada una de las dos tuberosidades redondeadas del fémur en la unión del cuello con el cuerpo de este hueso, se distingue el trocánter mayor y el trocánter menor.

Vértebras. Hueso de la columna vertebral (columna) atravesado en su parte central por la médula espinal. La columna vertebral comprende de 33 a 34 vértebras: 7 cervicales, 12 torácicas, 5 lumbares, 5 sacras soldadas que forman el sacro, de 4 a 5 vértebras coxígeas también soldadas entre sí y que forman el coxis.

GUÍA DE MUSCULACIÓN

Esta obra describe, de una manera clara y precisa, la mayoría de los movimientos de musculación. Cada ejercicio está representado por un dibujo de una calidad excepcional, que permite visualizar claramente, los grupos musculares implicados. Cada ilustración se acompaña de un texto con todas las puntualizaciones necesarias para permitir, tanto al principiante como al atleta experimentado, diseñar sus propias sesiones de entrenamiento.

Esta obra, como elemento indispensable en la bolsa de deporte, es un consejero deportivo personal, disponible en todo momento.